Aktinische Keratosen

Das Entwicklungsspektrum aktinischer Keratosen (AK) reicht von spontaner Rückbildung bis hin zu einem schnell progredienten invasiven Plattenepithelkarzinom (PEK). Bislang gibt es keine fundierten wissenschaftlichen Aussagen, welche AK in ein invasives PEK übergeht. Daraus schlussfolgernd sind neben adäquater Prävention eine konsequente Therapie sowie Kontrollen angeraten.

Von Dr. Svea Hüning und Prof. Dr. Dorothée Nashan

Das Plattenepithelkarzinom (PEK) ist nach dem Basalzellkarzinom (BZK) der zweithäufigste maligne Hauttumor. Von einer Vervierfachung der Inzidenz in den letzten 30 Jahren ist auszugehen.[1,2] Als Vorläuferläsionen werden aktinische Keratosen (AK) angesehen, welche eine vorrangig durch UV-Strahlung hervorgerufene intraepitheliale Proliferation atypischer Keratinozyten darstellen. Klinisch als rötliche Maculae mit zunehmender Hyperkeratose definiert sind AK häufig von klinisch und histopathologisch sichtbaren Lichtschäden umgeben. Bei zunehmender flächiger Ausdehnung wird von „Feldkanzerisierung" gesprochen (siehe Abb. 1).

Epidemiologie

Da sowohl flächendeckende Registrierungen fehlen als auch AK durch die Eingruppierung zu den „non-melanoma skin cancer" (NMSC) als C44 in der internationalen statistischen Klassifikation der Krankheiten und verwandter Gesundheitszustände (ICD) zusammen mit invasiven kutanen PEK und Basalzellkarzinom (BZK) gezählt werden, gibt es wenig belastbare Daten zur Epidemiologie. In Deutschland ist eine Erkrankungshäufigkeit (Prävalenz) bei über 60-Jährigen von 20 Prozent und bei über 70-Jährigen von ca. 52 Prozent publiziert.[3–5] Dieser Alters-assoziierte Prävalenzanstieg kann zum Teil durch den demografischen Wandel erklärt werden.[1,6] Eine auch zu erwartende Zunahme im jüngeren Alter basiert u.a. auf geändertem Freizeitverhalten und Benutzung von Solarien.[1,6]
Die altersbezogenen Prävalenzen für 20-, 30- und 60-jährige Patienten in Australien betragen sieben, 27 und 74 Prozent.[7] Relevant und ein warnendes Beispiel ist die dazu korrelierende Inzidenz der PEK in Australien von 550/100.000, während in Deutschland bisher von 80/100.000 Einwohner auszugehen ist, aber ein weiterer Inzidenzanstieg der PEK im letzten Jahrzehnt verzeichnet wird.[8]

Neben einer vermehrten Entwicklung von AK zu PEK wird ein Inzidenzanstieg der PEK um das 50- bis 250-Fache und eine beschleunigte Tumorausbreitung bei transplantierten Patienten beschrieben.

Ätiologie

AK treten vermehrt auf chronisch lichtexponierter Haut auf. Hauptrisikofaktoren zur Ausbildung von AK stellen eine chronisch kumulative UV-Belastung (z.B. „outdoorworker"), dementsprechend auch ein höheres Alter, ein heller Hauttyp (Hauttyp I und II nach Fitzpatrick) und Immunsuppression dar. Am Beispiel der organtransplantierten Patienten lässt sich dies verdeutlichen: NMSC dominieren die malignen Tumoren post transplantationem.[9–11] Neben einer vermehrten Entwicklung von AK zu PEK wird ein Inzidenzanstieg der PEK um das 50- bis 250-Fache und eine beschleunigte Tumorausbreitung bei transplantierten Patienten beschrieben.[1,9,12,13]

Klassifikation und Histologie

Klinisch erfolgt eine dreistufige Einteilung nach Olsen (AK Grad I–III), welche insbesondere den Grad der klinisch palpablen und von Grad I bis III zunehmenden Hyperkeratose beschreibt. Diese Klassifikation wird in der zugehörigen Leitlinie „Aktinische Keratose und Plattenepithelkarzinom der Haut" verwendet, hat aber ihre Limitierung darin, dass ein zunehmender klinischer Befund nicht mit der Invasivität korreliert. Neuere wissenschaftliche Untersuchungen konnten zeigen, dass der Übergang in ein PEK auch ohne vollständige Durchsetzung der Epidermis mit atypischen Keratinozyten erfolgen kann, nicht selten stellen basale atypische Keratinozyten den Ausgangspunkt für ein invasives PEK dar.[14]
Histomorphologisch werden als Subtypen atrophe, hypertrophe, akantholytische, pigmentierte, lichenoide und bowenoide AK beschrieben. Wechselnde Ortho- und Hyperkeratose, Dyskeratosen, eine Schichtungsstörung der Epidermis, atypische Keratinozyten, basale Proliferation und aktinische Elastose sind u.a. histologische Kriterien zur Diagnose einer AK (siehe Abb. 2).[15]

Diagnostik

Die Diagnose einer AK wird primär klinisch gestellt. Ergänzend können die Dermatoskopie, evtl. auch konfokale Lasermikroskopie und optische Kohärenztomographie als nicht-invasive Maßnahmen zur Diagnosestellung und Abgrenzung möglicher Differenzialdiagnosen wie z.B. einem initialen sklerodermiformen BZK verwendet werden.[1] Eine histologische Sicherung ist nicht obligat,

Abb. 1: Typische Feldkanzerisierung eines unbehaarten Kapillitiums

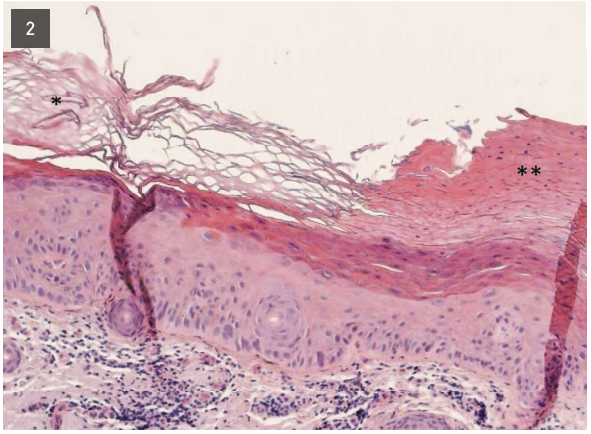

Abb. 2: Histologie einer aktinischen Keratose im HE-Schnitt (100-fache Vergrößerung) mit Wechsel von Hyperkeratose (*) zu Hyperparakeratose (**) sowie Reifungs- und Schichtungsstörung in der Epidermis.

jedoch bei unklarem Befund, einer ausgeprägten Therapieresistenz oder Progression dringlich.[1]

Prävention

Die primäre Prävention beinhaltet Verhaltensmaßnahmen im Sinne des Vermeidens von starker UV-Exposition. Dazu gehören das Tragen entsprechender Kleidung, das adäquate Auftragen von Sonnenschutzpräparaten und sinnvolle Sonnenpausen abhängig von Breitengraden und Jahres- sowie Tageszeit. Diesbezüglich gibt der UV-Index Hinweise. Helle Hauttypen sind noch einmal mehr angehalten, diese Maßnahmen zu berücksichtigen.[16] Trotz Aufklärungskampagnen und innovativer Interventionen wie z.B. einer Smartphone-„sun-safety mobile"-App[17] ist die Durchdringung mittels präventiver Strategien in der Bevölkerung unzureichend. Mehr und nachhaltige Eigenverantwortung wären wünschenswert. Die sekundäre Prävention dient der Früherkennung einer Erkrankung. Eigenuntersuchungen der Haut sowie regelmäßige dermatologische Kontrollen sind angeraten, durch die Krankenkassen abgedeckte Hautkrebsscreenings wie in Deutschland gibt es hierzulande aber nicht. Lokale und orale Retinoide wie auch Nikotinamid zeigen als tertiäre Prävention gute, aber zeitlich limitierte Effekte für das BZK und PEK.[1] Umfangreiche Empfehlungen zur Hautkrebsprävention sind der „S3-Leitlinie Prävention von Hautkrebs" zu entnehmen.[16]

Therapien

Spontane Remissionsraten von AK reichen von 15 bis 63 Prozent.[1,18] Bedeutsamer ist der bisher nicht vorhersehbare Progress in ein invasives PEK. Daraus resultiert die Empfehlung für eine frühzeitige und konsequente Therapie von AK. Multiple Therapieoptionen stehen zur Behandlung von AK zur Verfügung. Die Therapieentscheidung sollte insbesondere von „Patientenfaktoren" wie Alter, Compliance, Komorbiditäten, Immunsuppression und von läsionsspezifischen Faktoren wie Anzahl, Ausdehnung und Lokalisation der AK sowie von therapiebedingten Aspekten wie Therapiedauer, Wirksamkeit und Nebenwirkungen und nicht zuletzt in Abstimmung mit Patientenwünschen gemacht werden.[1,6] Prinzipiell werden nach der Größe des zu behandelnden Areals läsions- und feldgerichtete Behandlungen unterschieden.

Lokal destruktive Verfahren

Kryochirurgie. Bei der Kryochirurgie wird mittels Kontaktstempel oder Sprayverfahren flüssiger Stickstoff von -196°C appliziert, um eine intra- und extrazelluläre Kristallisation und temperaturbedingte Umkristallisation und assoziiert eine Gewebedestruktion zu bewirken. Die Anwendung ist schnell, kostengünstig und wird als effektiv gewertet, ist jedoch abhängig von Anwendungsparametern, v.a. der Einfrierzeit.

Laserverfahren. Die ablative Laserbehandlung (Er:YAG-, CO_2-Laser) lässt sich läsionsgerichtet zügig durchführen. In der zugehörigen S3-Leitlinie werden Laserverfahren für die Anwendung bei AK Grad I–III nach Olsen genannt.[1] Ablative Laserverfahren spielen eine zunehmende Rolle bei Kombinationsverfahren z.B. mit anschließender Anwendung von 5%-Fluorouracil (5-FU) oder photodynamischer Therapie (PDT) insofern eine verbesserte Medikamenteneinschleusung („laser-assisted drug delivery") postuliert wird.[19]

Operative Verfahren. Als operative Verfahren werden in der S3-Leitlinie Kürettage, flache Abtragung oder Shave-Exzision und Komplettexzision genannt.[1] Der definitive Vorteil liegt in der histologischen Sicherung. Bezüglich der kosmetischen Resultate, z.B. Narbenbildung und Pigmentverschiebungen, werden diese Verfahren im Vergleich zu nicht-invasiven Therapien eher nachteilig gesehen.

Topisch-medikamentöse Verfahren einschließlich PDT

Es stehen multiple topisch-medikamentöse Therapieverfahren zur Verfügung, welche für das Spektrum der AK Grad I–II nach Olsen läsionsgerichtet bis hin zur Feldkanzerisierung anzubieten sind (siehe Tab. auf Seite 6).[1] Der Patient ist hinsichtlich der Mitarbeit aufzuklären und zu gewinnen. Über typische Nebenwirkungen wie Rötungen, lokale Reizung, Schmerzen, Krustenbildung gerade bei Antikoagulation und Erosionen bis hin zu Ulzerationen insbesondere bei atropher Haut ist zu informieren. Die Überprüfung der Praktikabilität z.B. das eigenständige Auftragen am Hinterkopf ist sinnvoll.

Diclofenac-Natrium 3% in Hyaluronsäure-2,5%-Gel ist ein antientzündlich wirkender Cox-2-Hemmer. Das Gel wird 2x täglich über einen Zeitraum von 60–90 Tagen •••

Fotos: Klinikum Dortmund gGmbH, Dr. Anke Lücke, Pathologisches Institut/Klinikum Dortmund gGmbH

Topisch-medikamentöse Verfahren zur Behandlung von AK

Die dargestellten Informationen entsprechen der jeweiligen Fachinformation. Bei abgelaufenem Patentschutz sind Folgepräparate mit 3% Diclofenac auf dem Markt. Ingenolmebutat, noch in der Leitlinie[1] genannt, ist nicht mehr verfügbar.

Präparat	Lokalisation	Maximale Behandlungsfläche	Dauer der Anwendung
3% Diclofenac in 2,5% Hyaluronsäure	gesamtes Integument	großflächig, jedoch max. 8g/d	2x täglich über 60–90 Tage
0,5% 5-FU + 10% SA	gesamtes Integument	25cm²	1x täglich über 6–12 Wochen
4% 5-FU	Kopf	—	1x täglich über 4 Wochen
5% 5-FU	gesamtes Integument	500cm²	2x täglich über 2–4 Wochen
5% Imiquimod	Gesicht und unbehaarte Kopfhaut	25cm²	3x pro Woche über 4 Wochen
3,75% Imiquimod	Gesicht und unbehaarte Kopfhaut	200cm²	1x täglich über 2x2 Wochen

••• aufgetragen. Entsprechend der Zulassung kann es großflächig am gesamten Integument verwendet werden, wobei eine tägliche Höchstmenge von 8g nicht überschritten werden soll (siehe Tab.). Zusätzlicher Vorteil ist ein gutes Verträglichkeitsprofil. Aufgrund längerer Anwendungsdauer sind Compliance und Durchführung zu prüfen. Der Schwerpunkt dieser Therapie liegt sicher in der Applikation bei frühen Formen der AK auch im Rahmen einer Feldkanzerisierung. Des Weiteren handelt es sich um eine Anwendungsoption für immunsupprimierte Patienten.

Das Zytostatikum 5-Fluorouracil (5-FU) in einer 5%-Creme ist für einzelne oder multiple AK Grad I–II nach Olsen sowie eine Feldkanzerisierung geeignet.[1] Die Creme wird 2x täglich über einen Zeitraum von zwei bis vier Wochen auf maximal 500cm² aufgetragen (siehe Tab.). In einer aktuell publizierten Studie wurde im Vergleich mit anderen Lokaltherapeutika die Effektivität wie auch Kosteneffizienz von 5-FU 5% hervorgehoben.[20]

0,5%-Fluorouracil und 10% Salicylsäure (5-FU/SA) ist eine sich erhärtende Lösung, die mittels eines Pinsels zielgenau und damit läsionsgerichtet auf AK Grad I–II nach Olsen aufzutragen ist. Zudem besteht die Möglichkeit einer flächigeren Anwendung bis zu 25cm² (siehe Tab.). Die keratolytische Wirkung der Salicylsäure verstärkt die Aufnahme und Wirkung des 5-FU 0,5%. Die Behandlungsdauer mit angestrebten sechs bis zwölf Wochen ist länger und setzt eine gute Therapieadhärenz voraus.

Imiquimod, ein Toll-like-Rezeptor-7-Agonist, ist in einer Dosierung von 5% und 3,75% im Kopfbereich zugelassen (siehe Tab.).

- In der Dosierung von 5% wird Imiquimod dreimal pro Woche über vier Wochen auf eine Fläche von 25cm² aufgetragen.
- Imiquimod-3,75%-Creme wird einmal täglich für zwei Wochen mit einer Wiederholung nach einer zweiwöchigen Therapiepause appliziert.

Neben den typischen oben genannten Nebenwirkungen von topischen Therapien kann es unter Imiquimod 5%, und in geringerer Ausprägung bei der 3,75%igen Formulierung, vereinzelt auch zu systemischen Symptomen wie Fieber und Abgeschlagenheit kommen. Bei großflächiger Anwendung und geringeren Nebenwirkungen hat sich der Gebrauch von Imiquimod 3,75% durchgesetzt. Der Behandlungsbereich ist das gesamte Gesicht bzw. die ganze, zumeist unbehaarte Kopfhaut. Unter der Behandlung werden auch subklinische Hautschäden sichtbar und effektiv therapiert. Da die Behandlung zu einer Aktivierung der lokalen Immunantwort führt, treten Lokalreaktionen im Behandlungsareal auf, die akut belastend sein können. Sie sind jedoch Ausdruck einer gewünschten antitumoralen Immunreaktion, korrelieren in ihrer Stärke gewissermaßen mit dem Erfolg und führen zu ästhetisch guten, mehrheitlich auch langfristigen Abheilungen.

Die photodynamische Therapie (PDT) basiert auf der Applikation lichtsensibilisierender Substanzen: Aminolävulinat (ALA) oder als Methylester Methyl-Aminolävulinat (MAL). Die jeweilige Substanz wird im Behandlungsareal möglichst mit einer Schichtdicke von 1mm appliziert und ein Okklusionsverband wird angelegt. Wahlweise können auch bis zu sechs ALA-Pflaster angewendet werden. Durch eine Vorbehandlung wie dem Entfernen von Schuppen und Krusten kann die Penetration verbessert werden. Die in der Epidermis angereicherten Substanzen werden nach drei bis vier Stunden mittels Rotlichtexposition aktiviert. Reaktiv entstehen Sauerstoffspezies, die lokal phototoxisch zur Zellschädigung und Apoptose führen. Neben Rötung, Schwellung, möglicher Krustenbildung im Behandlungsareal kommt es häufig zu Schmerzen, welchen primär mit Kühlung entgegenzuwirken ist.[6] Diese konventionelle PDT (cPDT) kommt bei feldgerichteter Therapie einzelner oder multipler AK Grad I–II nach Olsen und bei entsprechender Feldkanzerisierung zum Einsatz und benutzt künstliche Lichtquellen.[1] Die Ansprechraten sind sehr hoch. Sollten Läsionen persistieren, so kann die PDT nach drei Monaten wiederholt werden. Die seit 2015 zugelassene MAL-PDT mit Tageslicht (dPDT) stellt insbesondere bei Feldkanzerisierung im Gesicht und am Kapillitium eine Alternative zur konventionellen PDT (cPDT) mit künstlicher Lichtquelle dar. Nach kürzerer Inkubationszeit (30min) erfolgt während einer zweistündigen UV-Exposition eine langsamere Umwandlung des Photosensibilisators in wirksame photoaktive Porphyrine. Dieses langsamere Anfluten bedingt geringere Schmerzen.[21,22] An Tagen mit einer Außentemperatur von >10°C und einem wolkenlosen bis bedeckten Himmel ist bereits von einer für die Therapie ausreichenden UV-Strahlung auszugehen.[1] Die Monate April bis September sind zu bevorzugen. Bezüglich der Effektivität scheinen die cPDT und die dPDT vergleichbar zu sein.[23]

Ein breiter Einsatz der PDT durch behandelnde Ärzte lässt sich durch hohe Ansprechraten und auch durch ästhetische Aspekte wie therapieassoziierte Hautverjüngung und Abblassen von Hyperpigmentierungen und der damit ver-

bundenen Patientenzufriedenheit erklären.[24,25] Die MAL-PDT wird zudem für die Behandlung immunsupprimierter Patienten empfohlen.[1]

Neue Substanzen

Mit der Zulassung weiterer Substanzen zur Behandlung von AK ist zu rechnen. Therapeutisches Ziel ist u.a. die individualisierte, nebenwirkungsarme Therapie. Aus dem Pflanzenreich kommend wurde eine Phase-I-Studie mit einem Produkt (GZ17-6.02) aus der Gattung der Aracea (Aaronstab) durchgeführt, wobei Angriffspunkte u.a. Kaspase-Aktivierung und Polymerase-Spaltung sind.[26] Einem Grünteeblätterextrakt (Sinecatechin) wird aufgrund der Reduktion des oxidativen Stresses, welcher durch UV-Bestrahlung entsteht, wie auch Zytokin-Inhibition eine antikanzerogene Rolle auch bei AK zugebilligt. Tirbanibulin, ein SRC-Kinase-Inhibitor, wurde als 1%-Salbe in zwei Phase-III-Studien erfolgreich zu AK im Kopfbereich geprüft. Tuvatexib reaktiviert Apoptosemechanismen in Tumorzellen und aktiviert Immunantworten.[27] Nach erfolgreicher Phase-IIa-Studie läuft dazu eine Phase-IIb-Studie. Potassium dobesilate blockiert die Aktivität von Fibroblast Growth Factor (FGF), und mit der 5%-Creme-Formulierung wurde eine 70-prozentige Regression von AK gesehen.[28]

Kasuistik

Ein 85-jähriger Mann stellte sich 2015 erstmalig zur Behandlung seiner ausgedehnten Feldkanzerisierung in unserer Hautklinik vor. Anamnestisch relevant waren Z.n. Apoplex und ein Hypertonus. Es lag keine beruflich erhöhte UV-Exposition im Sinne einer Berufskrankheit (BK 5103) vor. Grund für die UV-bedingte Kanzerogenese waren über Jahrzehnte mehrmonatige Urlaube auf Gran Canaria, seinem „zweiten Zuhause".

Bei deutlicher Hautbräunung betraf die Feldkanzerisierung das gesamte Integument mit besonders ausgeprägten Befunden an den Extremitäten (siehe Abb. 3 und Abb. 4), im Dekolleté und Gesicht. Klinisch waren dominierend aktinische Keratosen Grad II nach Olsen zu diagnostizieren, umgeben von atropher, hypo- und hyperpigmentierter Haut; Pigmentläsionen auch dermatoskopisch ohne Hinweis auf ein Melanom. Vereinzelt sah man krustöse, immer wieder aufgekratzte und narbig abheilende Läsionen.

In Biopsien und tiefen Shave-Exzisionen wurden AK gesichert und PEK ausgeschlossen, sodass entsprechend der Leitlinie (damals auch einschließlich des zugelassenen Ingenolmebutat) Therapien begonnen wurden. Primäres Ziel war die maximal erreichbare und verträgliche Hautoptimierung. Infolge stellte sich der Patient nur jeweils im Sommer während seines dreimonatigen Deutschlandaufenthaltes vor. Die sieben bisher erfolgten Vorstellungen über drei Jahre, zuletzt im Juni 2019, lassen sich in puncto Behandlung und neu aufgetretener Befunde folgendermaßen zusammenfassen, wobei histologische Sicherungen verdächtiger Läsionen fast bei jeder Vorstellung erfolgten.

Im Gesicht, wobei die Ohrhelices inkludiert wurden, erhielt der Patient wiederholt Imiquimod 3,75% in den Behandlungszyklen von 2x2 Wochen Behandlung mit zwischengeschalteter zweiwöchiger Pause. Adäquate Entzündungsreaktionen wurden gesehen. Die Gesichtshaut war lange stabil gebessert. Die relativ gemäßigteren Befunde am Stamm wurden mit 3,75% Diclofenac und 10% Salicylsäure wie auch off-label mit Imiquimod-3,75%-

Die seit 2015 zugelassene MAL-PDT mit Tageslicht stellt insbesondere bei Feldkanzerisierung im Gesicht und am Kapillitium eine Alternative zur konventionellen PDT mit künstlicher Lichtquelle dar.

und 5%-Creme behandelt. An den Armen und Beinen wurden vorrangig PDT-Behandlungen durchgeführt, sowohl als cPDT und dPDT, welche hinsichtlich Nebenwirkungen wie auch Schmerzen gut toleriert wurden. Zum Teil wurde die PDT auch im Anschluss an Shave- und Laser-Behandlungen vorgenommen. In Zwischenintervallen wurden Lokaltherapien mit 5% 5-FU zweimal täglich über jeweils vier Wochen durchgeführt und an den Händen wurden Shave- und Laser-Behandlungen wie auch Ingenolmebutat 0,05% für jeweils zwei Tage eingesetzt.

Dass sich bei weiterhin starker Sonnenexposition und ohne adäquate Prävention zuletzt eine zunehmende Kanzerogenese nach einer achtmonatigen Behandlungspause in 2019 zeigte, dokumentieren invasive PEK (G2) am Nasenflügel, am linken Ober- und Unterarm, zudem Basaliome (paravertebral rechts, Oberschenkel links) und Morbus Bowen (thorakal, Oberarm rechts). Eine Retinoidtherapie im Sinne einer Prävention wurde diskutiert. Aufgrund des limitierten Erfolgs oraler Retinoide, die nur eine reduzierte AK-Entstehung unter der Einnahme erzielen, wie auch im Hinblick auf notwendige Laborkontrol- •••

Abb. 3: Deutlicher UV-Schaden am Bein mit Hyper- und Hypopigmentierungen auf z.T. rötlich keratotischer Grundlage, wie auch krustöse Läsionen

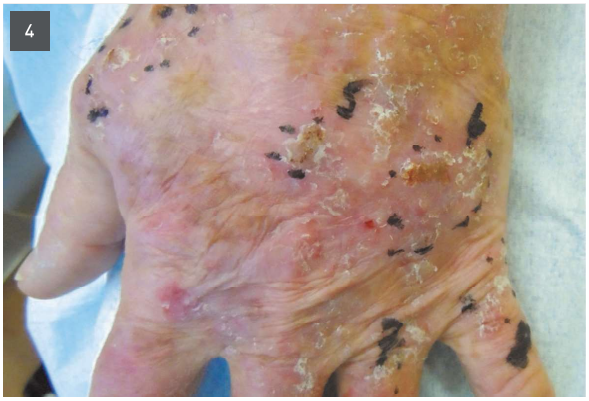

Abb. 4: Im Rahmen eines operativen Prozederes für eine Shave- und Laser-Behandlung vorgesehene Läsionen an der Hand

Foto: Klinikum Dortmund gGmbH

Tirbanibulin, ein SRC-Kinase-Inhibitor, wurde als 1%-Salbe in zwei Phase-III-Studien erfolgreich zu AK im Kopfbereich geprüft.

len wurde darauf verzichtet. Der Lebensmittelpunkt ist weiterhin auf der Insel Gran Canaria, sodass die Ehefrau bei beginnender Demenz des Patienten und vertraut mit den Behandlungsoptionen in ärztlicher Anbindung vor Ort die Fürsorge übernahm.

Dieser Fall verdeutlicht die dauerhafte, umfängliche Behandlungsnotwendigkeit einer maximalen Feldkanzerisierung und die Notwendigkeit, aggressivere Tumorgenese vorhersehbar zu machen wie auch langfristig umfassend besser zu therapieren.

Prof. Dr. Dorothée Nashan
Dr. Svea Hüning
Hautklinik, Klinikum Dortmund, E-Mail: Dorothee.Nashan@klinikumdo.de

Fazit

Dass dieses große und stetig wachsende Kollektiv der Patienten mit AK auch weiterhin in den Fokus der dermatoonkologischen Versorgung gehört, zeigt eine aktuelle Arbeit, die in zehnjähriger Nachsorge eine erhöhte Rate nicht nur für PEK, sondern auch für BZK und Melanome zeigen konnte.[29] Grundlegende Notwendigkeiten sind Verbesserungen in der klinisch-histologischen Klassifikation, welche eine prognostische Wertung und damit gezieltere Therapie der AK ermöglichen sollten. Die Feldkanzerisierung bedarf ebenfalls einer sachlichen Definition. Dabei sind aktinische Keratosen quasi als ein Indiz für ein erhöhtes Hautkrebsrisiko anzusehen, neben adäquater Therapie sollten ab dem Zeitpunkt der erstmaligen Diagnose von bleibenden Sonnenschäden regelmäßige dermatologische Kontrollen folgen.

Lecture Board: *Priv.-Doz. Dr. Christine Hafner, Dr. Matthias Barta*

Fortbildungsanbieter: *Assoc.-Prof. Dr. Martin Laimer, Österreichische Akademie für Dermatologische Fortbildung (OEADF)*

1 S3-Leitlinie Aktinische Keratose und Plattenepithelkarzinom der Haut, Langversion 1.0, 2019, AWMF Registernummer: 032/022OL
2 Leiter U et al., J Invest Dermatol 2017; doi:10.1016/j.jid.2017.04.020
3 Schäfer I et al., J Ger Soc Dermatology 2014; doi:10.1111/ddg.12415
4 Green AC. Curr Probl Dermatol 2015; doi:10.1159/000366525
5 Memon AA et al., BJD; doi:10.1046/j.1365-2133. 2000.03541.x
6 Hommel T, Szeimies R-M; doi:10.1007/s00761-017-0189-7
7 Lai V et al., Clin Dermatol 2018; doi:10.1016/j.clindermatol.2017.10.008
8 Stang A et al., JEADV 2019; doi:10.1111/jdv.15967
9 O'Reilly Zwald F, Brown M, JAAD 2011; doi:10.1016/j.jaad.2010.11.063
10 Berg D, Otley CC, JAAD 2002; doi:10.1067/mjd.2002.125579
11 Euvrard S et al., N Engl J Med 2003; doi:10.1056/NEJMra022137
12 Ulrich C et al., BJD 2003; doi:10.1046/j.0366-077x.2003.05633.x
13 Nashan D et al., Der Hautarzt 2007; doi:10.1007/s00105-006-1159-y
14 Schmitz L et al., JEADV 2018; doi:10.1111/jdv.14512
15 Kauczok C. Ärztliches J Onkol 2017; 3
16 S3-Leitlinie Prävention von Hautkrebs, Langversion 1.1. AWMF Registernummer: 032/052OL
17 Buller DB et al., JAMA Dermatol 2015; doi:10.1001/jamadermatol.2014.3894
18 Werner RN et al., Br J Dermatol 2013; doi:10.1111/bjd.12420
19 Steeb T et al., JEADV 2019; doi:10.1111/jdv.15998
20 Jansen MHE et al., N Engl J Med 2019; doi:10.1056/NEJMoa1811850
21 Szeimies RM, G Ital di Dermatologia e Venereol 2018; doi:10.23736/S0392-0488.18.06011-X
22 Mordon S, Dermatol Ther 2020;e13423. doi:10.1111/dth.13423
23 Wiegell SR et al., JEADV 2012; doi:10.1111/j.1468-3083.2011.04386.x
24 Reinhold U et al., Br J Dermatol 2016; doi:10.1111/bjd.14498
25 Szeimies RM et al., BJD 2010; doi:10.1111/j.1365-2133.2010.09873.x
26 West CE et al., J Dermatolog Treat 2020; doi:1080/09546634.2020.1764905
27 Cramer P, Stockfleth E. Expert Opin Emerg Drugs 2020; doi:10.1080/14728214.2020.1730810
28 Cuevas Sánchez P et al., Eur J Med Res 2011; doi:10.1186/2047-783x-16-2-67
29 Guorgis G et al., Acta Derm Venereol 2020; doi:10.2340/00015555-3486

Potenzielle Interessenskonflikte: Dorothée Nashan: Referentenhonorar oder Kostenerstattung als passiver Teilnehmer: MSD, BMS, Novartis, Roche, Almirall, Mylan, Sanofi. Bezahlter Berater/interner Schulungsreferent/Gehaltsempfänger o.Ä.: MSD, BMS, Novartis, Roche, Almirall, Mylan, Sanofi; Svea Hüning: Reisekostenübernahme und/oder Teilnahme an Advisory Boards: Novartis, MSD, Roche, Sun Pharma, Pierre Fabre

Foto: Klinikum Dortmund gGmbH

WISSEN
KOMPETENZ
QUALITÄT

SALZBURG CONGRESS
3.-5. Juni 2021

OEADF
Akademie für Dermatologische Fortbildung

DFP-Literaturstudium

Ihre Vorteile auf medonline.at

- Sofort sehen, ob die Antworten korrekt sind:
- Fortbildungspunkte werden automatisch gutgeschrieben:
- Teilnahmebestätigung ausdrucken:

Direkt zum Fragebogen: medonline.at/derma-dfp0121/

- **2 DFP-Punkte** bei mind. 4 vollständig richtig beantworteten Fragen.
- Dieser Fortbildungsartikel ist gültig bis April 2023.
- Einsenden per Fax (01/546 00-5936) oder Post an CliniCum derma, Forum Schönbrunn, Grünbergstraße 15/1, 1120 Wien.
- Einsendeschluss per Fax oder Post: 3. Mai 2021.
- **Mit Ihrer Teilnahme** akzeptieren Sie unsere AGB und erklären sich damit einverstanden, dass die von Ihnen übermittelten personenbezogenen Daten für die Durchführung und Abwicklung verwendet und, wie in der Datenschutzerklärung ersichtlich,verarbeitet werden. Die AGB und Datenschutzerklärung der Medizin Medien Austria GmbH finden Sie unter *medizin-medien.at/datenschutz*

Newsletter, Punktebuchung und Teilnahmebestätigung*:

Bitte füllen Sie für die Punkte-Buchung das beistehende Formular aus. (Buchungsbestätigung per E-Mail)

Ich möchte regelmäßig per E-Mail

den DFP-Newsletter erhalten ..... ☐

über Aktuelles auf medonline.at informiert werden ..... ☐

Bitte gut leserlich ausfüllen und E-Mail-Adresse angeben:

ÖÄK-Arztnummer (Pflichtfeld!) | | | | | | – | | |

Vorname

Nachname

E-Mail

** Ärzte mit ÖÄK-Nummer haben ein zentrales Fortbildungskonto bei der Österreichischen Ärztekammer (ÖÄK), auf das die hier und auf medonline.at erworbenen Punkte automatisch transferiert werden. Ebenso können Sie die in den Print- und Onlinemedien der Medizin Medien Austria GmbH absolvierten Fortbildungen auch direkt auf medonline.at einsehen und Teilnahmebestätigungen zum Ausdrucken downloaden.*

Aktinische Keratosen
CliniCum derma 1/2021

(Die Anzahl der richtigen Antworten ist in Klammer angegeben!)

1. Was ist kein Risikofaktor für die Entstehung von AK und PEK? (1 Richtige)

a) Heller Hauttyp (Typ I und II nach Fitzpatrick) ..... ☐
b) Immunsuppression ..... ☐
c) Adipositas ..... ☐
d) „Outdoor"-Berufe wie Dachdecker oder Gärtner ..... ☐

2. Welches Verfahren wird nicht für die Diagnostik von AK verwendet? (1 Richtige)

a) Wood-Licht ..... ☐
b) Dermatoskopie ..... ☐
c) Konfokale Lasermikroskopie ..... ☐
d) Histologie ..... ☐

3. Welche Aussage über die Therapie von AK trifft zu? (1 Richtige)

a) 0,5%-Fluorouracil und 10% Salicylsäure ist ausschließlich punktuell einsetzbar ..... ☐
b) Imiquimod 5% wird einmal täglich für zwei Wochen verwendet ..... ☐
c) 0,05% Ingenolmebutat ist für die Behandlung von AK in Europa weiterhin zugelassen ..... ☐
d) Diclofenac-Natrium 3% in Hyaluronsäure-2,5%-Gel wird 2x täglich über einen Zeitraum von 60–90 Tagen aufgetragen ..... ☐

4. Welche Aussage über die photodynamische Therapie (PDT) trifft zu? (1 Richtige)

a) Die Tageslicht-PDT ist in der Regel weniger schmerzhaft als die konventionelle PDT ..... ☐
b) Im Rahmen einer Sitzung können bis zu acht ALA-Pflaster aufgetragen werden ..... ☐
c) Für persistierende Läsionen nach erfolgter PDT kann frühestens nach sechs Monaten eine Wiederholung der PDT erfolgen ..... ☐
d) Jede Lichtquelle ist zur Aktivierung der Porphyrine geeignet ..... ☐

5. Welche Zuordnung zwischen Präparat, Lokalisation und Behandlungsdauer ist korrekt? (1 Richtige)

a) 5-Fluorouracil 5%, gesamtes Integument, zweimal täglich für zwei bis vier Wochen ..... ☐
b) Diclofenac-Natrium 3% in Hyaluronsäure 2,5%, Gesicht und Kopfhaut, einmal täglich für 60–90 Tage ..... ☐
c) Imiquimod 5%, gesamtes Integument, 2x täglich für vier Wochen ..... ☐
d) Imiquimod 3,75%, gesamtes Integument, 2x täglich für zwei Wochen ..... ☐

6. Zu Ihnen kommt ein 65-jähriger Patient mit einer schnell wachsenden, exophytischen, hyperkeratotischen Hautveränderung an der Stirn bei insgesamt stark lichtgeschädigtem Integument. Was empfehlen Sie dem Patienten? (1 Richtige)

a) Fotodokumentation und Befundkontrolle nach sechs Wochen ..... ☐
b) Behandlung der Stirn mit Diclofenac-Natrium 3% in Hyaluornsäure 2,5% zweimal täglich über 30 Tage ..... ☐
c) Eine histologische Sicherung zum Ausschluss eines invasiven Wachstums ..... ☐
d) Abtragung der Läsion mit einem Erbium-Laser ..... ☐

Anzahl der richtig beantworteten Fragen: