Herpes Zoster: Klinik, Diagnose, Therapie

Der Herpes Zoster (Gürtelrose) ist eine meist schmerzhafte, einseitig auf ein Dermatom beschränkte, bläschenbildende Erkrankung der Haut. Neben der antiviralen Akuttherapie steht auch eine „Herpes-Zoster-Impfung" für die Prävention zur Verfügung.

Von Dr. Marin Vujic, Dr. Igor Vujic und Prim. Univ.-Prof. Dr. Klemens Rappersberger

Typische Herpes-Zoster-Hautveränderungen auf dem Gesäß: gruppierte Bläschen auf geröteter Haut, beschränkt auf ein Dermatom

Herpes Zoster wird durch Reaktivierung des *Varicella-Zoster*-Virus ausgelöst. Die Erstinfektion mit dem Virus erfolgt meist in der Kindheit und verursacht bei 90 Prozent der Infizierten Varizellen (Synonyme: Windpocken, Feuchtblattern oder Schafblattern), zehn Prozent der später Serokonvertierten erleben jedoch eine stille Feiung und hatten, zumindest anamnestisch, keine Symptome der Erkrankung. Die Durchseuchungsrate in der erwachsenen Bevölkerung ist sehr hoch und wird auf etwa 95 Prozent geschätzt. Nach der Erstinfektion ziehen sich die Viren in die Zellkerne sensorischer Ganglien im Hinterhorn des Rückenmarks und/oder der Hirnnerven zurück und treten in eine Latenzphase ein. Wenn die latenten Viren reaktiviert werden, wandern sie zentrifugal entlang der Neuriten in das entsprechende Dermatom, wo sie die typischen Symptome der Gürtelrose verursachen.

Epidemiologie

In Europa und Nordamerika entwickeln drei bis sechs von 1.000 Personen jährlich Herpes Zoster, wobei Frauen etwas häufiger betroffen sind als Männer. Die amerikanischen Centers for Disease Control and Prevention (CDC) schätzen, dass etwa ein Drittel aller Amerikaner im Laufe des Lebens an Herpes Zoster erkrankt. Üblicherweise tritt eine Gürtelrose einmalig auf. Rezidive werden vor allem bei immunkompromittierten/immundefizienten Patienten beobachtet. Weltweit zeigt sich ein Trend zu einer Zunahme des Auftretens des Herpes Zoster, womöglich in Zusammenhang mit der gesteigerten Lebenserwartung.

Pathogenese und viraler Lebenszyklus

Das *Varicella-Zoster*-Virus gehört zur Familie der Herpesviridae und wird auch als humanes Herpesvirus 3 bezeichnet. Durch Tröpfcheninfektion werden die Viren über das oro-nasale-pharyngeale Epithel aufgenommen, wandern über das regionale lymphatische Gewebe (v.a. den Waldeyerschen Rachenring) weiter in das systemische retikulohistiozytäres System; die Viren vermehren sich, und nach einer Inkubationszeit von zehn bis 21 Tagen kommt es zur Virämie und zum Ausbruch der Varicellen: meist am Kopf und im Gesicht beginnend, treten generalisiert linsengroße, zentral meist genabelte Bläschen auf entzündlich gerötetem Grund an der Haut und den hautnahen Schleimhäuten auf. Am Rumpf sind die Bläschen typischerweise in verschiedenen Entwicklungsstadien irregulär verteilt und bieten das charakteristische Bild des „Sternenhimmels". Gleichzeitig mit dem Auftreten der Haut- und Schleimhautmanifestationen gelangen die epithelio-neurotropen Viren in sensorische Nervenfasern und wandern in zentripetaler Richtung in deren Ganglien. Als zirkuläre DNA-Strukturen – Episome – treten sie dort in einen Ruhezustand, die Latenzphase, die unterschiedlich lang, im besten Fall lebenslang, dauern kann. Verschiedene Mechanismen, die in ihrer Komplexität bis heute nicht eindeutig definiert sind, erlauben es, dass die Viren reaktiviert werden und aus der Latenzphase in ihre Replikationsphase treten: Die virale DNA wird durch virale und humane Proteinkinasen phosphoryliert, neue virale Proteine werden

Fotos: Klemens Rappersberger

gebildet und setzen sich zu unreifen Viruspartikeln zusammen. Die Viren erhalten bei der Ausschleusung aus dem Kern ins Zytoplasma eine Hüllmembran, den „envelope", und wandern dann entlang der Neuriten, nun in zentrifugaler Richtung, in das innervierte Dermatom. Dort treten sie als reife virale Partikel aus dem Zytoplasma in den Extrazellularraum und infizieren neuerlich Epithelzellen. Es kommt zur Gürtelrose.
Bei dieser Wanderung können beträchtliche pathologische Veränderungen des Gewebes der Neuriten entstehen, die auch morphologisch ultrastrukturell nachgewiesen werden können. Diese neuronalen Reaktionen sind wahrscheinlich die Ursache der heftigen Akutschmerzen und der Postzosterneuralgie.

Klinik und Diagnose

Haut und hautnahe Schleimhäute. Der Herpes Zoster präsentiert sich normalerweise mit typischen Hautveränderungen, welche von (mehr oder weniger starken) Schmerzen begleitet sein kann. In dorso-ventraler Richtung entwickeln sich Gruppen linsengroßer Bläschen auf entzündlich geröteter Haut „gürtelförmig" über den Stamm oder die entsprechenden Areale der involvierten Hirnnervenäste. Sind Nervenzellen betroffen, welche v.a. Extremitäten innervieren, so breiten sich die Hautveränderungen von zentral nach peripher aus. Die Bläschen platzen, verkrusten und heilen unbehandelt bei unkompliziertem Verlauf in wenigen Wochen wieder ab. Seltener entwickeln sich Pusteln, gelegentlich treten Hämorrhagien und Nekrosen auf. Die Erkrankung ist immer einseitig und meist auf ein Dermatom begrenzt, kann aber auch (mehrere) angrenzende Dermatome erfassen; rar ist ein multisegmentaler Herpes Zoster nicht benachbarter Dermatome (Herpes Zoster multiplex).
Ist der Nervus trigeminus (Ramus maxillaris oder Ramus mandibularis) betroffen, kann man neben der Hautbeteilung auch Bläschen und Erosionen an der Mundschleimhaut beobachten. Bei Befall entsprechender peripherer Neuriten kann es auch zu genitalen Schleimhautläsionen kommen.
Etwa ein Fünftel der Patienten klagt über systemische Symptome wie Kopf-, Gelenks- und Muskelschmerzen, Fieber und Müdigkeit.

Schmerzen. Drei Viertel der Patienten erleben im Dermatom lokalisierte Prodromalschmerzen oft schon Tage vor Ausbruch der Gürtelrose. Diese imponieren wellenförmig oder persistierend und werden als brennend, pochend oder stechend beschrieben. Begleitet sind die Schmerzen oft von Par- und Dysästhesien. Abhängig von der Lokalisation werden bei (noch) fehlenden Hautmanifestationen häufig verschiedene schmerzassoziierte Krankheiten fehldiagnostiziert. Dazu zählen Myokardinfarkt, akute Appendizitis, Gallen- und Nierenkolik, Bandscheibenvorfall u.a.m.
Diese Akutschmerzen klingen mit Rückbildung der Hautveränderungen meist kontinuierlich ab und müssen streng von der sehr unangenehmen Postzosterneuralgie unterschieden werden (siehe Komplikationen).
Meist kann die Diagnose eines Herpes Zoster klinisch gestellt werden, wichtige Differenzialdiagnosen sind ungewöhnliche Herpes-simplex-Infektionen (hier oftmals gruppierte Bläschen im selben Stadium) oder Kontaktdermatitis.

Hämorrhagischer Herpes Zoster auf ein Dermatom beschränkt; am Stamm verläuft die Hautveränderung einseitig gürtelförmig

Labordiagnostik. Die Diagnose des Zoster wird hauptsächlich klinisch gestellt und eine Labordiagnostik in den seltensten Fällen benötigt. Jedoch in Fällen mit untypischer Klinik kann mittels PCR (Polymerase Chain Reaction) der Virusnachweis aus Bläschenflüssigkeit, Läsionen oder Biopsien gemacht werden.
Einfacher, rascher und billiger, aber auch weniger spezifisch und sensibel ist die „Exfoliativzytologie", der Tzanck-Test: dabei wird Bläschenflüssigkeit und Material von der Unterseite des Blasendaches mittels Meißel-Sonde ab- und auf einem Objektträger ausgestrichen, mit Hitze fixiert (es genügt hier ein gewöhnliches Feuerzeug), kurz mit Methylblau gefärbt, mit Leitungswasser gespült und mit Löschpapier getrocknet. Bei 60- bis 100-facher Vergrößerung imponieren im Lichtmikroskop die infizierten Keratinozyten als mehrkernige, akantholytische epidermale Riesenzellen (die gleiche Untersuchungstechnik kann auch beim Herpes simplex angewendet werden). Auch Biopsien für histopathologische Untersuchungen können in Zweifelsfällen hilfreich sein. Auch hier ist der Nachweis mehrkerniger, akantholytischer Riesenzellen im Epithel, in der Blasenflüssigkeit, gegebenenfalls in der Kruste beweisend für eine Herpesvirusinfektion (Typ 1, 2 oder 3).
Serologische Untersuchungen sind oft unspezifisch und können nur wenig zur Diagnose beitragen. Idealerweise haben Patienten mit Herpes Zoster zu Krankheitsausbruch eine vorübergehende Erhöhung der IgM-Antikörper und daraufhin eine starke IgG-Antwort.

Sonderformen

Bei stark immunsupprimierten Personen kann es zu atypischen und auch virämischen Erscheinungsformen und Beteiligung des ZNS kommen. In diesen Fällen muss zusätzlich zur klassischen Diagnostik (Klinik, Tzanck-Test, eventuell PCR) eine Liquor-Punktion durchgeführt werden.
Der „Zoster sine herpete" ist eine seltene Form, bei der nur die Schmerzsymptomatik, aber keine Hautveränderungen bestehen. Klinisch fällt die Diagnose schwer, •••

DFP LITERATUR

Zahlreiche Hautveränderungen mit gruppierten Bläschen; diese sind bereits teilweise geplatzt und verkrustet

Hämorrhagisch nekrotischer Herpes Zoster im Versorgungsgebiet des Ramus ophthalmicus des Nervus trigeminalis

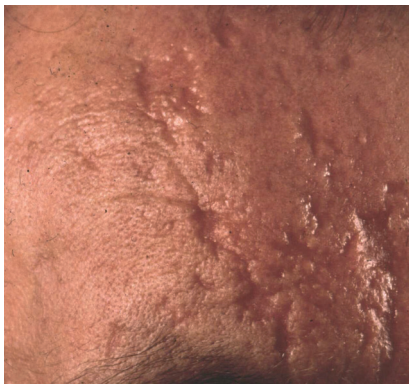

Ausgedehnte Narben nach nekrotisierendem Herpes Zoster trigeminalis

••• daher werden viele Fälle nicht erkannt. Ein Antikörpernachweis aus dem Blut kann einen Verdacht auf Zoster sine herpete untermauern.

Manifestationen in den Versorgungsgebieten von Hirnnerven sind immer mit besonderer Sorgfalt zu betrachten. Der „Zoster ophthalmicus" betrifft den Augenast (Nervus ophthalmicus) des fünften Gehirnnerven (Nervus trigeminus); Konjunktivitis und Keratitis können zu bleibenden Sehstörungen führen, daher müssen Augenärzte in der Versorgung beigezogen werden.

Beim Zoster oticus mit Befall des Ganglion geniculi und des Nervus intermedius können neben den typischen Hautveränderungen in der Ohrregion und im Gehörgang Neuralgie und Fazialisparese den Verlauf erschweren (Ramsay-Hunt-Syndrom), es kann auch zu Veränderungen des Geschmacksinnes und zu einer Verminderung des Tränenflusses kommen. Ist der benachbarte achte Hirnnerv (Nervus vestibulocochlearis) betroffen, können Schwindel, Tinnitus und Hörverlust auftreten.

Frühe Diagnose und Therapiebeginn mit Virostatika können dazu beitragen, dauerhafte Schäden zu vermeiden und die Wahrscheinlichkeit einer Postzosterneuralgie zu verringern.

DFP LITERATUR

Therapie des Herpes Zoster

Indikation	Therapie
Unkomplizierter Herpes Zoster mit (mittel-)starken Schmerzen	Orale Therapie für 7 Tage: • Aciclovir 5x 800mg/Tag • Famciclovir 3x 250mg/Tag • Valaciclovir 3x 1.000mg/Tag • Brivudin 1x 125mg/ Tag
Herpes Zoster im Kopf-Hals-Bereich oder immunsupprimierter Patient	Therapie 7–10 Tage: • Aciclovir 3x 5–10mg/kg Körpergewicht i.v. • Famciclovir 3x 500mg/Tag p.o. • Valaciclovir 3x 1.000mg/Tag p.o.
Bei disseminierter Erkrankung oder viszeraler Organbeteiligung (Pneumonie, Enzephalitis, Meningitis etc.)	• Aciclovir 3x 10mg/kg Körpergewicht i.v.
Schmerzkontrolle bei akutem Zosterschmerz	• Nicht steroidale Antiphlogistika (Diclofenac, Paracetamol, Ibuprofen) • Opioide (Tramadol, Codein)
Präventive Impfung	• Lebend attenuiertes Virus, einmalig

Komplikationen

Selten müssen Patienten mit Herpes Zoster aufgrund von Komplikationen hospitalisiert werden. Den meisten davon liegt oft eine Immunsuppression zugrunde.

Schwere, nekrotisierende Verlaufsformen können narbig abheilen oder zu einer jahrelang andauernden Hypo- oder Hyperpigmentierung der betroffenen Hautareale führen.

Bakterielle (Super-)Infektionen durch Streptokokken oder Staphylokokken (Impetiginisierung, Begleiterysipel) können vorkommen; in solchen Fällen ist, zusätzlich zur antiviralen, eine antibakterielle Therapie indiziert.

Die häufigste Komplikation des Herpes Zoster ist die Postzosterneuralgie, die etwa 20 Prozent der Patienten betrifft. Diese ist definiert als Schmerzen, die länger als drei Monate nach Abheilung der Hauterscheinungen anhalten. Der weitere Verlauf ist unvorhersehbar, die Schmerzattacken können in seltenen Fällen auch lebenslang persistieren. Das Risiko einer Postzosterneuralgie steigt mit dem Alter und dem Schweregrad der Gürtelrose.

Herpes-Zoster-Rezidive sind selten (etwa vier Prozent aller Patienten mit Herpes Zoster) und betreffen v.a. immundefiziente Patienten, die auch häufig atypische und fulminante Krankheitsverläufe mit Disseminierung und ZNS-Befall entwickeln. Extrem selten ist eine potenziell lebensbedrohliche Beteiligung viszeraler Organe mit Pneumonie, Hepatitis, Pankreatitis und Meningoenzephalitis.

Bei komplizierten Krankheitsverläufen sollten dahinterliegende Malignome und Erkrankungen mit Immunsuppression (HIV, hämatologische Erkrankungen) in Betracht gezogen und bei klinischem Verdacht entsprechende Untersuchungen veranlasst werden. Routinemäßige „Durchuntersuchungen" sind nicht empfohlen.

Risikofaktoren

Die Gürtelrose ist eine Krankheit des „älteren" Menschen. Die Wahrscheinlichkeit, an Herpes Zoster zu erkranken, erhöht sich mit zunehmendem Alter und wird durch die „altersassoziierte Immundysregulation/-defizienz" erklärt, die offensichtlich auch die *Varicella-Zoster*-spezifische Immunabwehr betrifft. Ab dem 50. Lebensjahr verdoppelt und ab dem 60. verdreifacht sich das Risiko, an Herpes Zoster zu erkranken. Auch steigt das Risiko einer schmerzhaften Postzosterneuralgie mit dem Alter.

Jede Schwächung des Immunsystems kann eine Reaktivierung des *Varicella-Zoster*-Virus begünstigen. Patienten, die immunsupprimierende Therapien erhalten oder HIV

Fotos: Klemens Rappersberger (4), Privat (3)

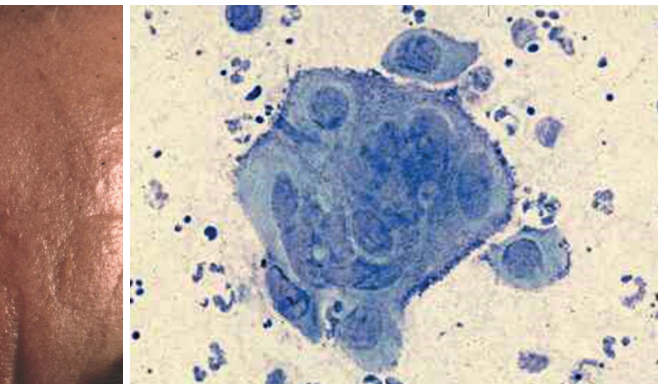

Mehrkernige akantholytische epidermale Riesenzelle (Exfoliativzytologie: Tzanck-Test)

infiziert sind, haben oft atypische oder schwere Verläufe und Komplikationen wie chronische Ulzera, hyperkeratotisch-verruköse Läsionen oder eine disseminierte Erkrankung (mehr als 20 Vesikel in nicht benachbarten Dermatomen). Die Inzidenz des Herpes Zoster ist bei diesen Patientengruppen im Vergleich zur „Normalbevölkerung" bis um ein 20-Faches erhöht.
Personen, die in der Kindheit den Lebendimpfstoff erhalten haben, scheinen seltener Herpes Zoster zu bekommen als Personen, die mit dem Wildtyp des Virus erstinfiziert wurden.

Therapie

Die Wahrscheinlichkeit für komplikative Verläufe bei jungen Menschen außerhalb des Gesichtes ist zwar niedriger, dennoch kann der Verlauf nie mit Sicherheit abgeschätzt werden, und Laboruntersuchungen (z.B. auf HIV) können mitunter länger bis zum Einlangen dauern. Nachdem die Therapie rasch einsetzen soll, ist es empfehlenswert, jede Gürtelrose zu behandeln.
Die Nucleosidanaloga Aciclovir, Valaciclovir, Famciclovir und Brivudin haben weitgehend gleichwertigen therapeutischen Nutzen. Nach oraler Verabreichung sind Valaciclovir, Famciclovir und Brivudin wesentlich besser bioverfügbar, deshalb wird Aciclovir heute nur mehr bei schweren Verlaufsformen intravenös verabreicht. Bei normaler Nierenfunktion werden die drei Virostatika oral über sieben Tage verabreicht (Indikation und Dosierung siehe Tabelle links). Die Behandlung sollte innerhalb von 72 Stunden nach Auftreten des Hautausschlages begonnen werden. Generell wird die antivirale Therapie gut vertragen, selten treten Nebenwirkungen wie Übelkeit, Diarrhoe und Kopfschmerzen auf.
Die Dosierung von intravenösem Aciclovir liegt bei 5–10mg/kg Körpergewicht je nach Schwere der Herpesinfektion alle acht Stunden über sieben Tage; bei einer ZNS-Beteiligung oder einer manifesten Nierenfunktionseinschränkung muss diese Dosis jedoch individuell angepasst werden.
Die begleitende Schmerztherapie erfolgt mit nicht steroidalen Antiphlogistika. Starke Schmerzen können mit Opioiden (Tramadol, Codein) behandelt werden.
Die Therapie der Postzosterneuralgie ist schwierig und komplex, und ihre Beschreibung würde den Rahmen dieses Artikels sprengen. Es soll nur erwähnt werden, dass in dieser Indikation zusätzlich zu den typischen Analgetika Gabapentin und Pregabalin zur Anwendung kommen und seit einiger Zeit auch wirksame topische Therapeutika (capsaicin- und lidocainhältige Pflaster) zur Verfügung stehen. Spätestens bei Versagen einfacher Therapiemaßnahmen sollte schmerztherapeutische Expertise beigezogen werden.
Systemische Kortikosteroide sind nicht mehr indiziert und werden nur noch in spezifischen Situationen (z.B. akute Retinanekrose) nach Konsultation mit den spezifischen Fachbereichen verwendet. Auch eine signifikante Prävention einer Postzosterneuralgie durch Kortikosteroide konnte nicht nachgewiesen werden.
Bei schweren Verläufen, ausgeprägter Schmerzsymptomatik oder einer disseminierten Erkrankung sollten die Patienten hospitalisiert und mit Aciclovir intravenös behandelt werden. Beim immundefizienten Patienten sollte die Therapie auch später als 72 Stunden nach Krankheitsbeginn verabreicht werden.

Prävention

Seit 2007 steht eine „Herpes-Zoster-Impfung" zur Verfügung. Hierbei handelt es sich um einen attenuierten Lebendimpfstoff, der zu einer immunologischen Boosterung führt.
Diese einmalige Impfung wird Personen ab dem 50. Lebensjahr empfohlen und führt zu einer Reduktion des Auftretens von Zoster um ca. 50 Prozent. Erkrankungen nach Impfung verlaufen meist mild, und die Wahrscheinlichkeit einer Postzosterneuralgie sinkt auf ein Drittel.
In den USA und Kanada ist seit Ende 2017 ein neuer adjuvanter, rekombinanter Totimpfstoff gegen Gürtelrose auf dem Markt, der aus zwei Teilimpfungen besteht. Dieser soll über 90 Prozent der Geimpften schützen. Als Totimpfstoff könnte er theoretisch auch immundefizienten Patienten verabreicht werden, wobei Daten zur Effizienz in diesen Patientenpopulationen noch unbekannt sind. Es ist zu erwarten, dass dieser Impfstoff auch in Österreich im Laufe des Jahres 2018 zugelassen wird.

DFP LITERATUR

Leitlinien und Literatur

Werner RN et al., JEADV 31; 1:9–19; https://doi.org/10.1111/jdv.13995
Werner RN et al., JEADV 31; 1:20–29; https://doi.org/10.1111/jdv.13957
Forbes HJ et al., Pain 157; 1:30–54; https://doi.org/10.1097/j.pain.0000000000000307
Gan EY et al., American Journal of Clinical Dermatology 2013; 2:77–85; https://doi.org/10.1007/s40257-013-0011-2
Ozcan A et al., International Journal of Dermatology 2007; 46(11):1177–79; https://doi.org/10.1111/j.1365-4632.2007.03337.x
Levin MJ et al., Expert Review of Vaccines 2017; 16(12):1217–30; https://doi.org/10.1080/14760584.2017.1395703
Cunningham AL, Expert Opinion on Biological Therapy 2016; 16(2):265–71; https://doi.org/10.1517/14712598.2016.1134481

Dr. Marin Vujic, Dr. Igor Vujic und Prim. Univ.-Prof. Dr. Klemens Rappersberger
Abteilung für Dermatologie und Venerologie, Krankenanstalt Rudolfstiftung, Wien

Offenlegung: Keine Offenlegung in Zusammenhang mit diesem Beitrag (M. Vujic, I. Vujic).

Ärztlicher Fortbildungsanbieter: Österreichische Akademie für Dermatologische Fortbildung (OEADF)

Lecture Board: Univ.-Prof. Dr. Rainer Kunstfeld, Prim. Univ.-Doz. Dr. Robert Müllegger Prim. Univ.-Prof. Dr. Franz Trautinger