Basiskurs Dermatohistopathologie

M. Emberger
Labor für Pathologie, Salzburg
www.pathologie-salzburg.at

Dermatohistopathologie

Allgemeines

- Aufgabe: Beurteilung und Diagnostik von Hautproben
- Wichtiges diagnostisches Hilfsmittel in der Dermatologie
- Wichtiges Hilfsmittel in der Dermatochirurgie (Bestimmung von Resektionsgrenzen)

- <u>Routinetechnik:</u>
- Hämatoxylin & Eosin gefärbte Gewebsschnitte
- Vorteil: einfach und billig

- <u>Spezialtechniken:</u>
- Immunhistochemie
- In situ – Hybridisierung
- Polymerase chain reaction (PCR), Sequenzierung (NGS)
- Vorteil: diagnostische Spezifität; Nachteil: aufwendig und teuer

Dermatohistopathologie

Wichtige Begriffe / Definitionen

- **Akanthose**: Verdickung der vitalen Epidermisschichten
- **Hyperkeratose**: Verdickung des Stratum corneum (meist kompakt)
- **Parakeratose**: Stratum corneum mit Retention von Zellkernen, als Ausdruck einer Differenzierungsstörung
- **Spongiose**: interzelluläres Ödem in der Epidermis
- **Akantholyse**: Adhäsionsverlust der epidermalen Keratinozyten zueinander

---

- **Fibrose**: Vermehrung von kollagenen Fasern (Bindegewebe)
- **Sklerosierung**: homogenes und kompaktes kollagenes Bindegewebe mit Vermehrung von Fibroblasten/zyten (Maximalvariante der Fibrose)
- **Papillomatose**: Verlängerung und Verbreiterung der dermalen Papillen (meist bis knapp unter das Stratum granulosum reichend)

Dermatohistopathologie

Befundungsgang und Diagnostik („pattern analysis“)

---

7 Hauptkategorien

In der Übersichtsvergrößerung

- Entzündlich
- Neoplastisch
- Hyperplastisch
- Harmatomatös
- Malformation
- Zystisch
- Ablagerung

In Anlehnung an A.Bernard Ackerman

Dermatohistopathologie

Befundungsgang und Diagnostik („pattern analysis“)

Entzündlich

9 Grundmuster

↓

Unterscheidung der Grundmuster

↓

Typ der Entzündungszelle

↓

Spezifische Diagnose

Neoplastisch

Benigne

↓

Epithelial / nicht-epithelial

↓

Spezifischer Zelltyp u. Gewebsdifferenzierung

↓

Spezifische Diagnose

Maligne

↓

Epithelial / nicht-epithelial

↓

Spezifischer Zelltyp u. Gewebsdifferenzierung

↓

Spezifische Diagnose

In Anlehnung an A.Bernard Ackerman

Dermatohistopathologie

Entzündliche Erkrankungen

„Pattern Analysis“ nach AB Ackerman
= 9 Grundmuster (pattern) und deren Algorithmus:

1. Superfizielle perivaskuläre Dermatitis
2. Superfizielle und tiefe perivaskuläre Dermatitis
3. Noduläre und diffuse Dermatitis
4. Vaskulitis
5. Intraepidermale vesikuläre und pustuläre Dermatitis
6. Subepidermale vesiculäre Dermatitis
7. Follikulitis und Perifollikulitis
8. Fibrosierende Dermatitis
9. Pannikulitis

Dermatohistopathologie

Entzündliche Erkrankungen

Beispiel für Algorithmus nach Ackerman:

Superfizielle perivaskuläre Dermatitis

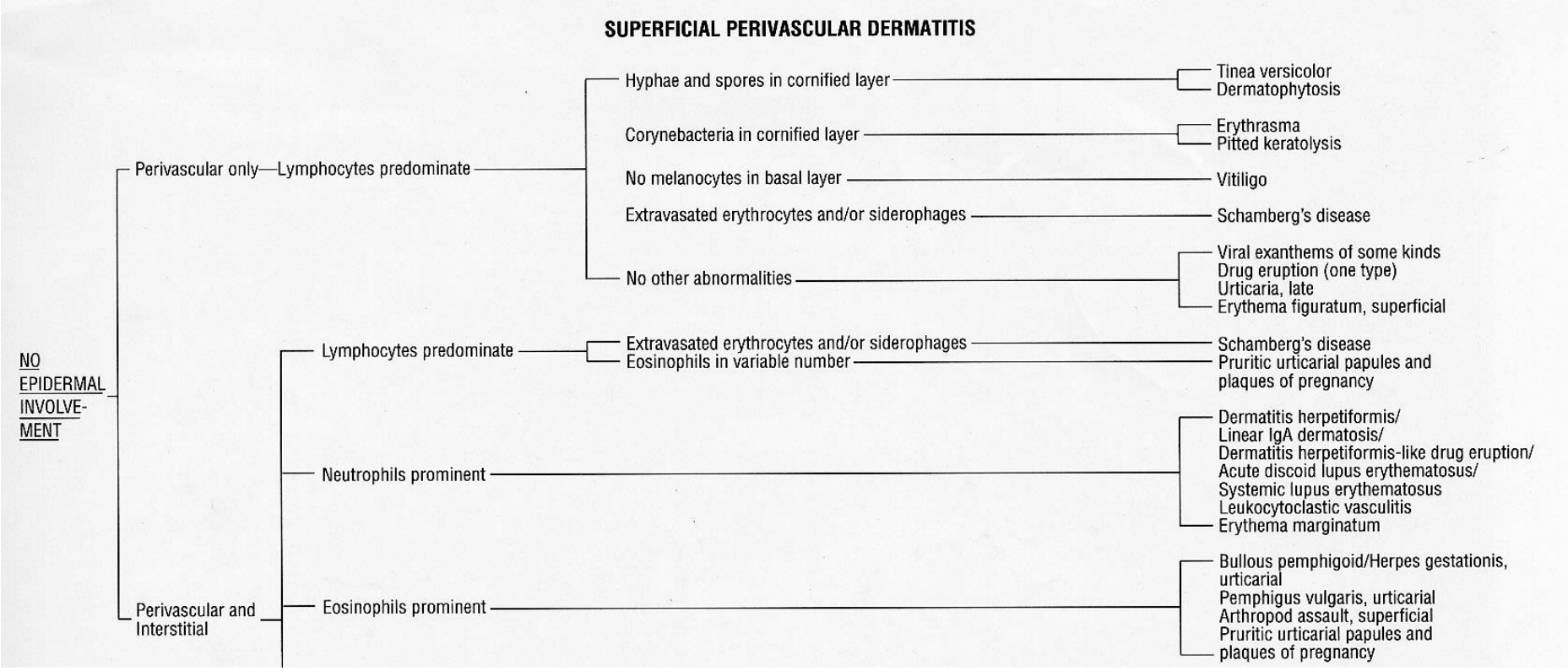

Dermatohistopathologie

Entzündliche Erkrankungen

Einfachere Einteilung !!!

Einteilung nach Art der Entzündung (Reaktionsmuster)

1. Spongiotisches Muster
2. Psoriasiformes Muster
3. Lichenoides Muster
4. Vesikulobullöses Muster
5. Vaskulopathisches Muster
6. Granulomatöses Muster

Spongiotisches Reaktionsmuster

Merkmale:

- Spongiose = interzelluläres Ödem in der Epidermis
- Reifungsstörung der Epidermis mit Hypogranulose und Parakeratose
- Exozytose von Entzündungszellen in die Epidermis (Lymphozyten, neutrophile und / oder eosinophile Granulozyten)
- Dermales Ödem, Dilatation postkapillärer Venolen
- Oberflächliches perivaskuläres Entzündungsinfiltrat

- Beispiele: akute und chronische (toxisch/allergische) Ekzemreaktion, Pityriasis rosea, Mykose,…

Ekzem (akute Phase)

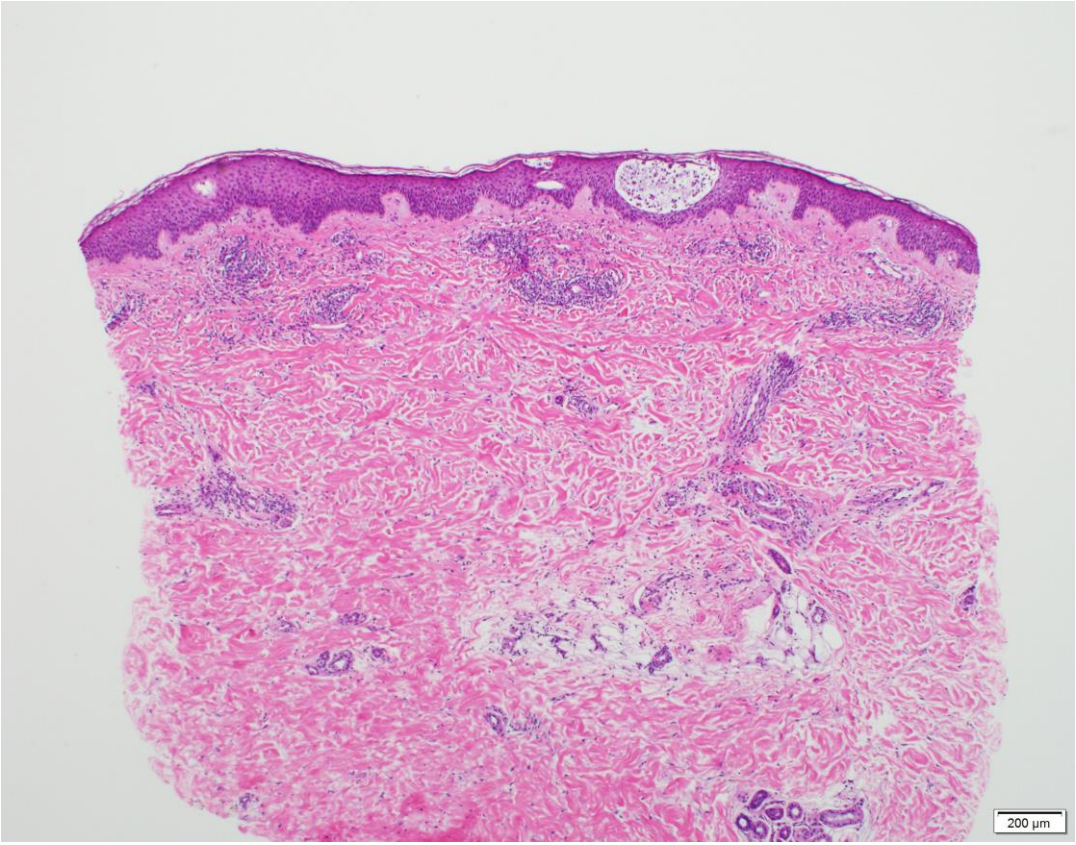

Oberflächlich horizontale perivaskuläre Entzündung, intraepidermale Vesikel

Ekzem (akute Phase)

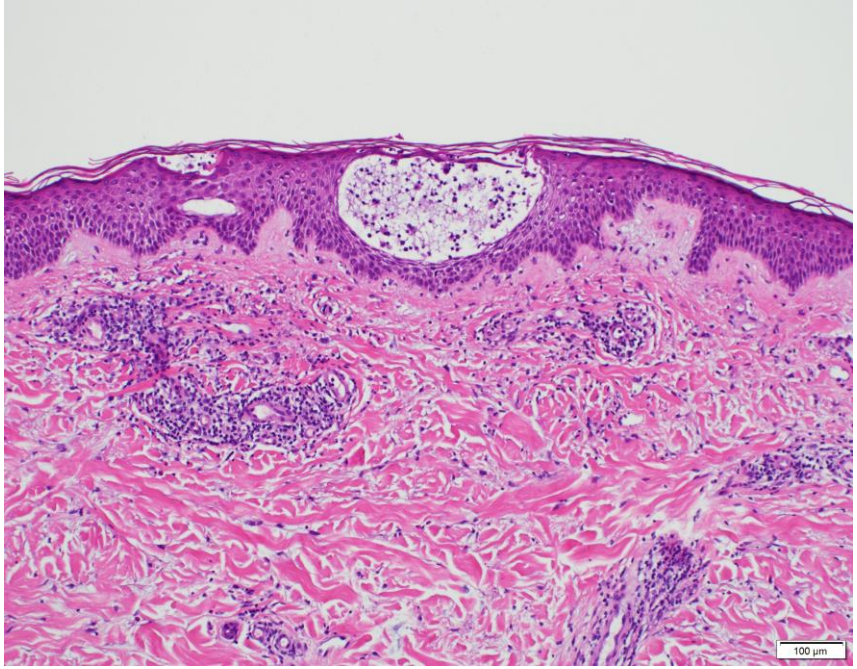

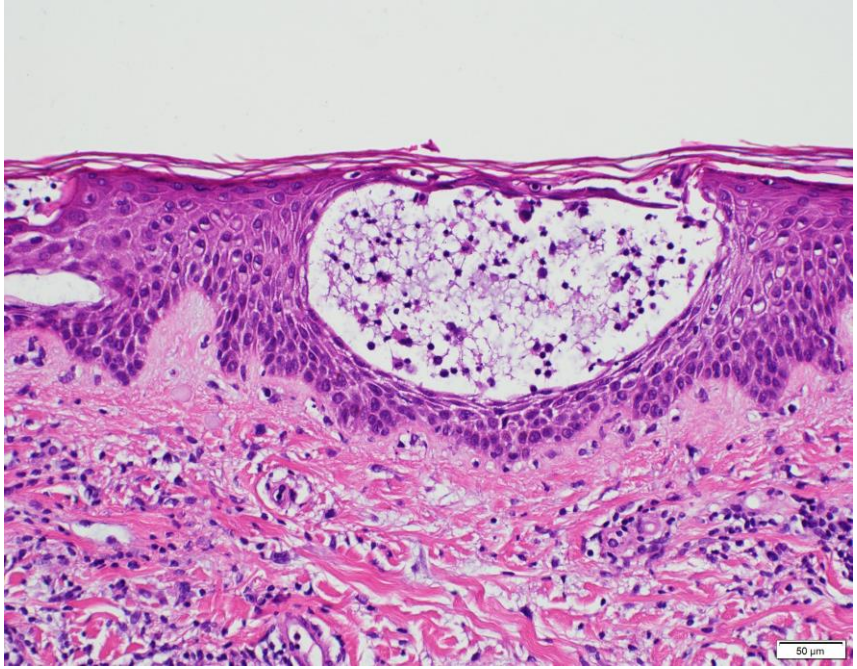

Spongiose, spongiotische Vesikelbildung, Exozytose von Lymphozyten (und/oder Granulozyten)

Je nach Akuität Parakeratose, Dilatation postkapillärer Venolen, Ödem und perivaskuläres Entzündunsinfiltrat

Ekzem (chronische Phase)

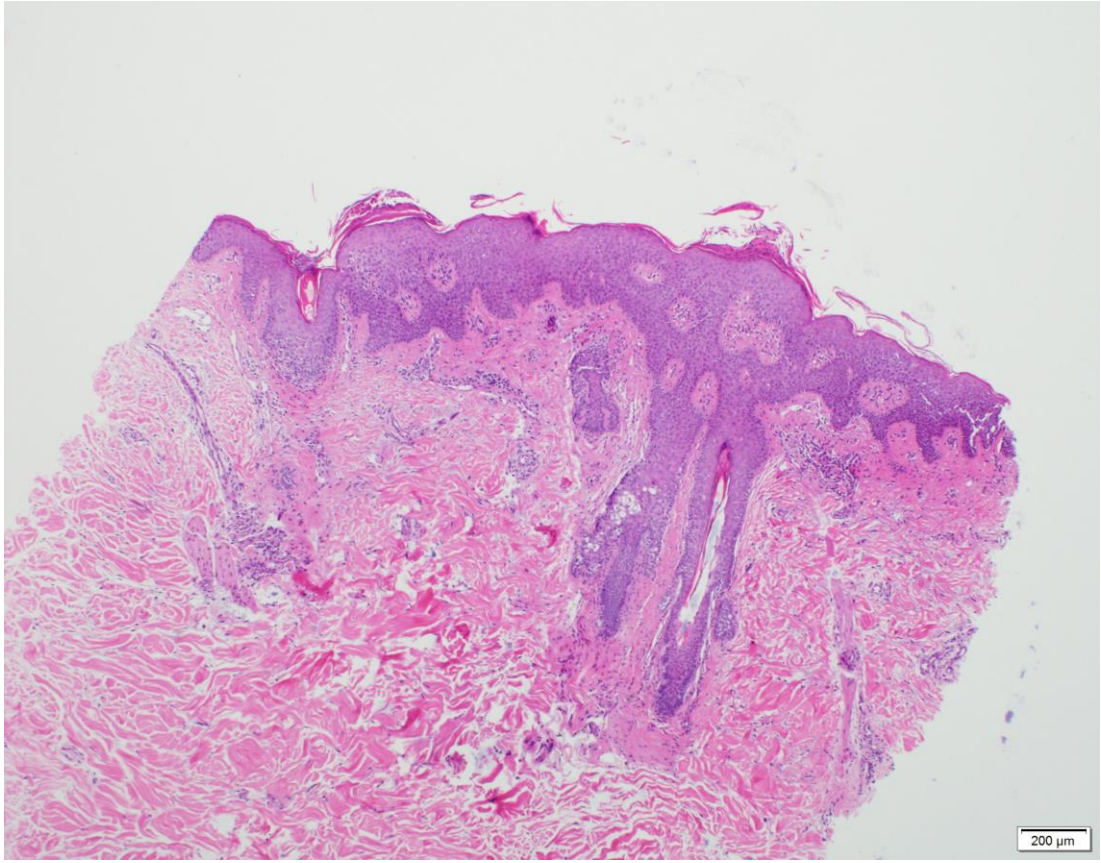

Epidermale Akanthose, Parakeratose,
oberflächliche perivaskuläre Entzündung

Ekzem (chronische Phase)

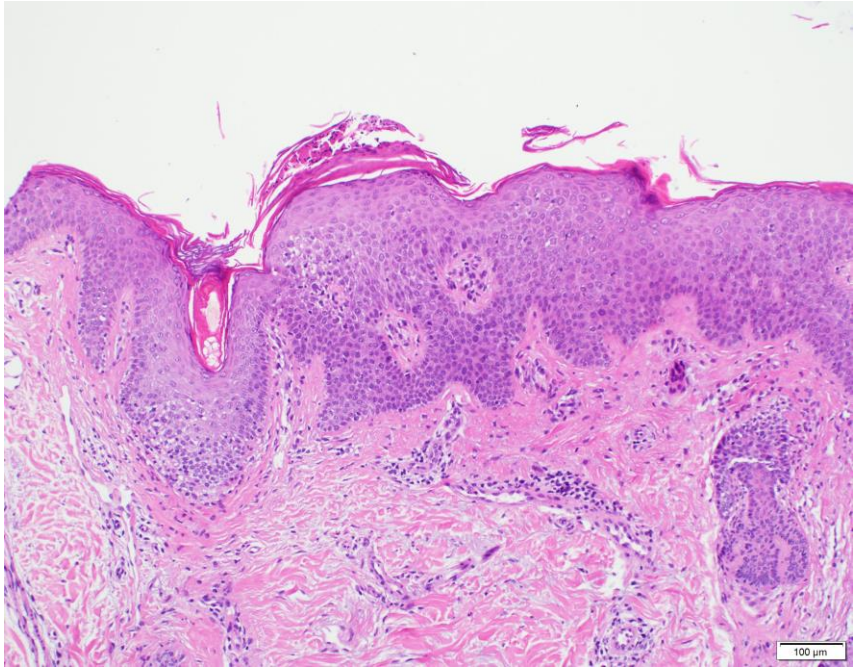

Unregelmäßige Akanthose, Papillomatose, Parakeratose

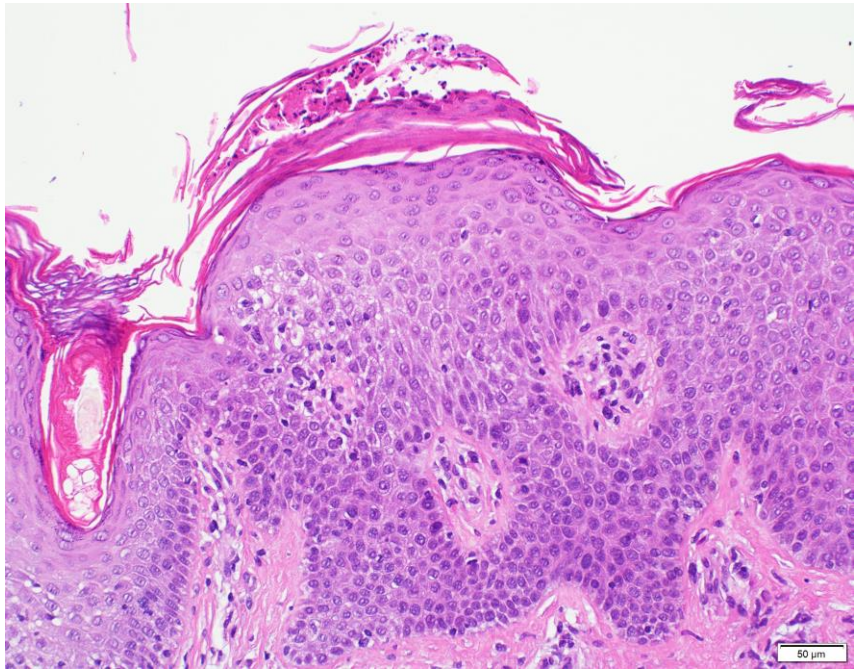

Milde Spongiose, reduziertes Stratum granulosum, Parakeratose mit Neutrophilen, perivaskuläres lymphozytäres Infiltrat

Epidermomykose

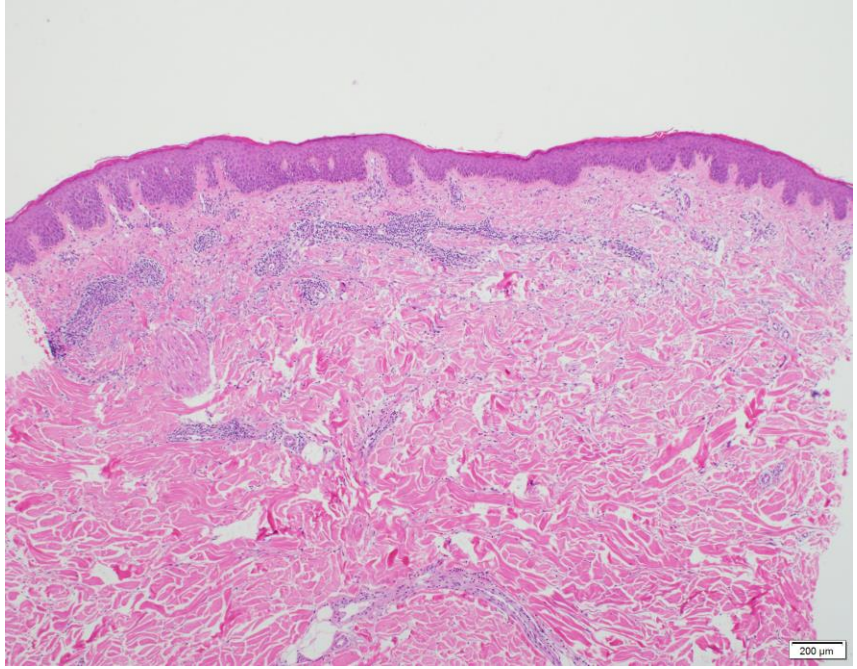

Milde Akanthose der Epidermis, oberflächlich perivaskuläres Entzündungsinfiltrat

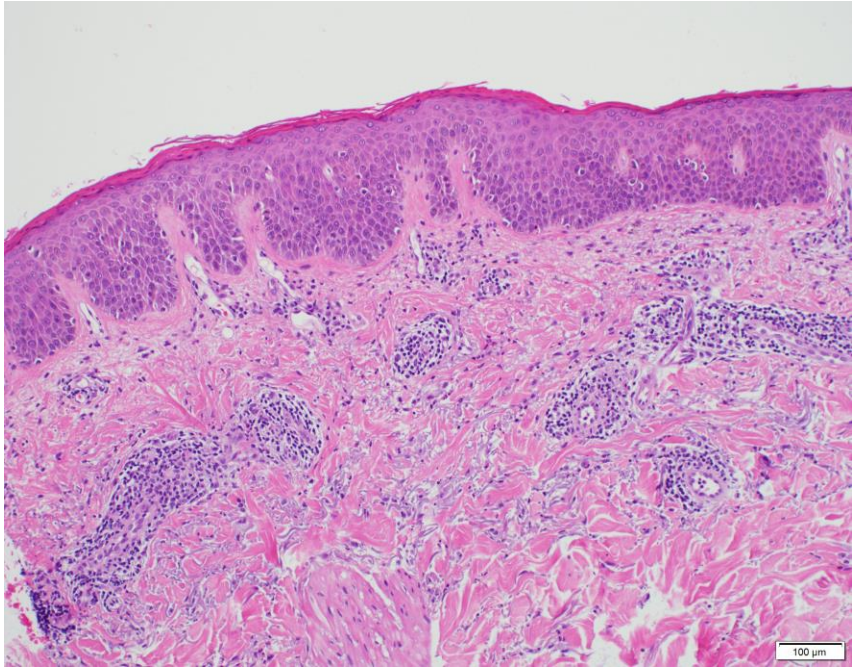

Spongiose, reduziertes Stratum granulosum, Parakeratose

Epidermomykose

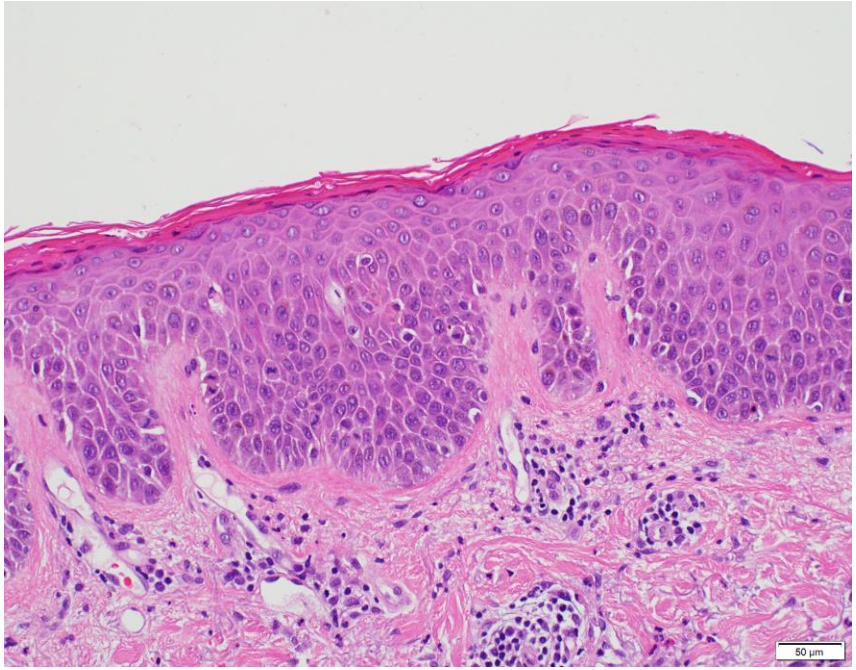

Exozytose von Lymphozyten und einzelnen Neutrophilen

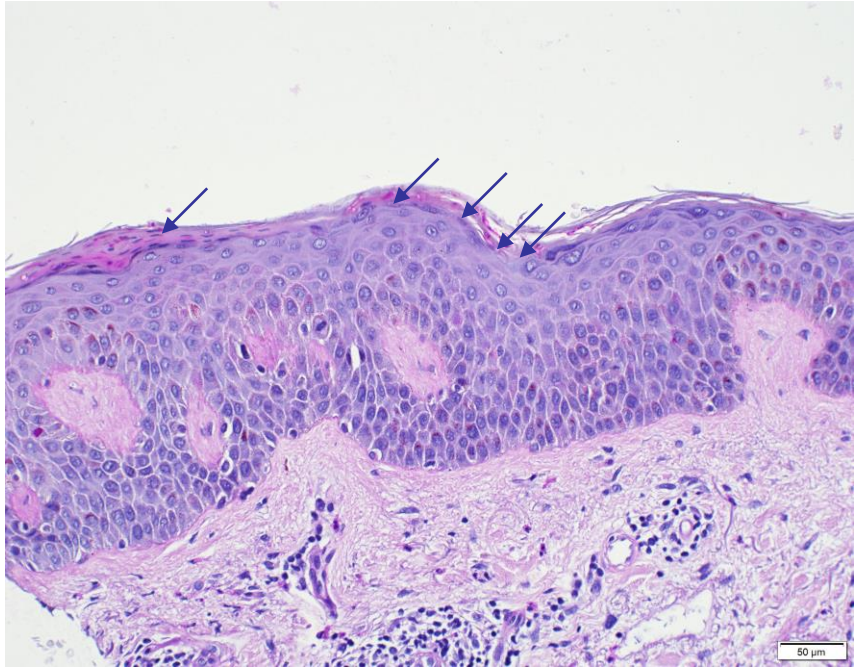

PAS-positive Hyphen und Sporen (Pfeile) in Parakeratose bzw. Stratum corneum

Psoriasiformes Reaktionsmuster

Merkmale:

- regelmäßige Epidermishyperplasie, verlängerte und breite Reteleisten
- Reduktion des Stratum granulosum, Parakeratose
- Exozytose neutrophiler Granulozyten mit Formation von Mikroabszessen (Munro, Kogoj)
- suprabasale Mitosen
- Papillomatose bis knapp unter das Stratum granulosum mit dilatierte und gewundenen kapillären Gefäßen
- oberflächlich perivasculäres Entzündungsinfiltrat (mit Neutrophilen).

- Beispiele: Psoriasis vulgaris (und Varianten), mikrobielles Ekzem, Pityriasis rubra pilaris,…

Psoriasis vulgaris

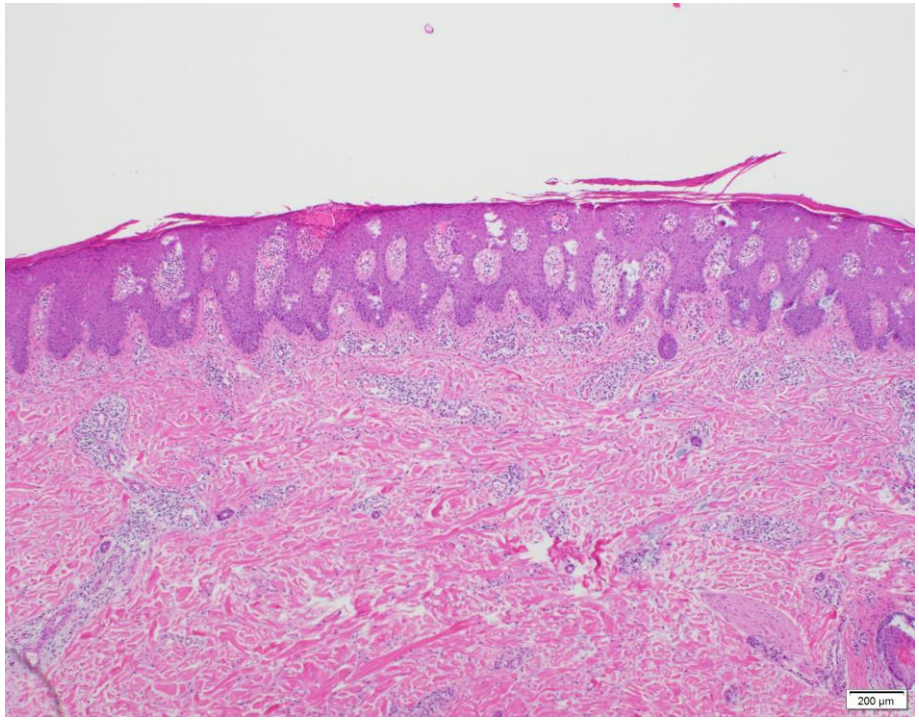

Regelmäßige (psoriasiforme) Epidermishyperplasie, verlängerte Reteleisten, Papillomatose, Parakeratose

Psoriasis vulgaris

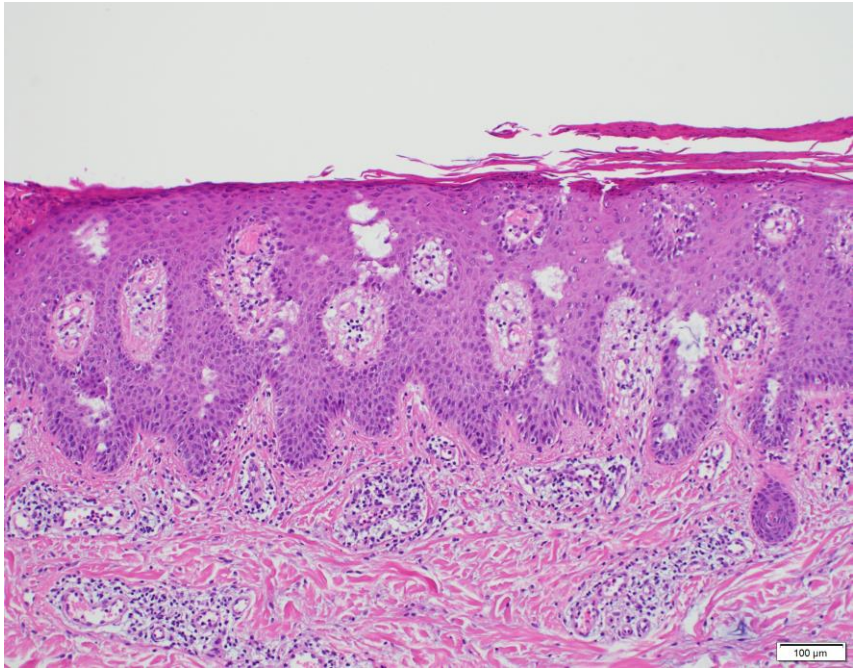

Parakeratose, oberflächlich perivaskuläres Entzündungsinfiltrat

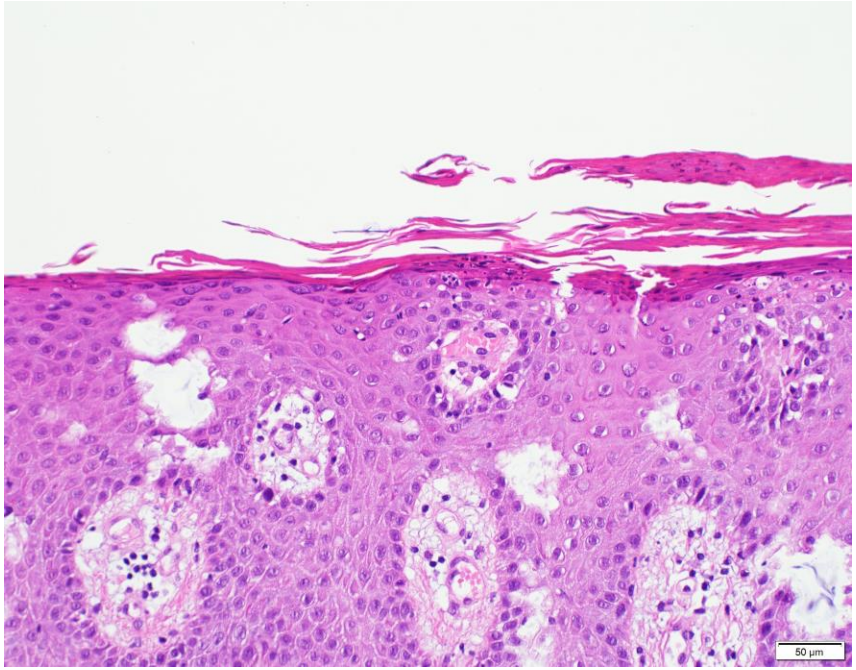

Neutrophile subcorneal (Munro, Kogoj) und in Parakeratose, Mitosen, subepidermal dilatierte Kapillaren

Psoriasis vulgaris

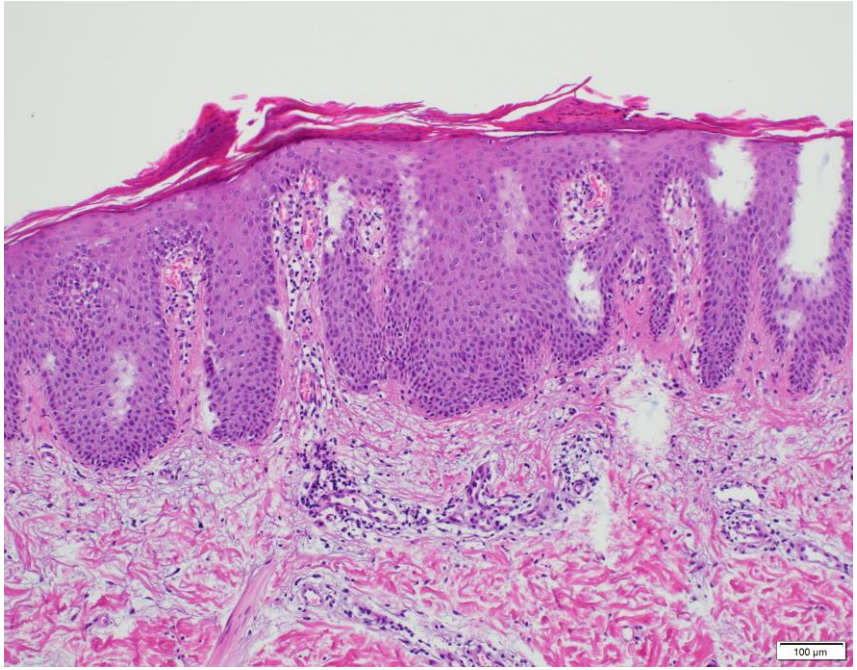

Regelmäßige Epidermishyperplasie, Papillomatose

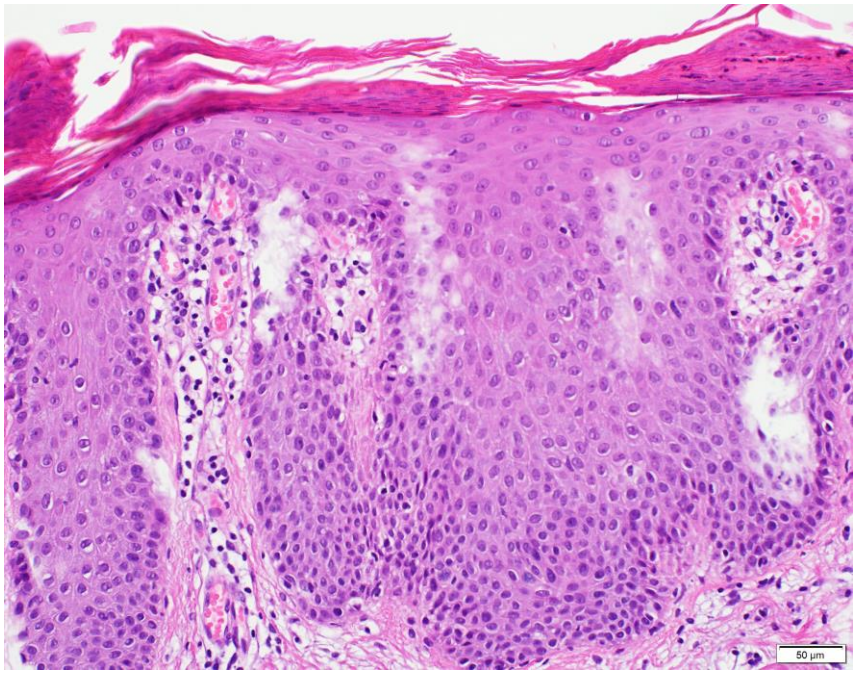

Neutrophile in Parakeratose, Mitosen, subepidermal dilatierte Kapillaren

Lichenoides Reaktionsmuster

Merkmale:

- „Interface“-Dermatitis = Dermatitis an der Junktionszone
- Spektrum von vakuoläre Degeneration basaler Keratinozyten ► Einzelzellnekrosen (apoptotic bodies, „Civatte“-Körperchen) ► epidermale Nekrose
- Epidermal zytotoxische T-Lymphozyten als „Killer“ der Keratinozyten
- Lymphozytäres Infiltrat entlang der Junktionszone (diskret bis bandförmig)
- Dermales Entzündungsinfiltrat (oberflächlich / tief, perivaskulär / periadnexiell)

- Beispiele: Lichen ruber planus, kutaner Lupus erythematodes, Dermatomyositis, (fixe) Arzneireaktion, GvHD, (Erythema exsudativum multiforme / Steven-Johnson-Syndrom / Toxisch epidermale Nekrolyse)...

Lichen ruber planus

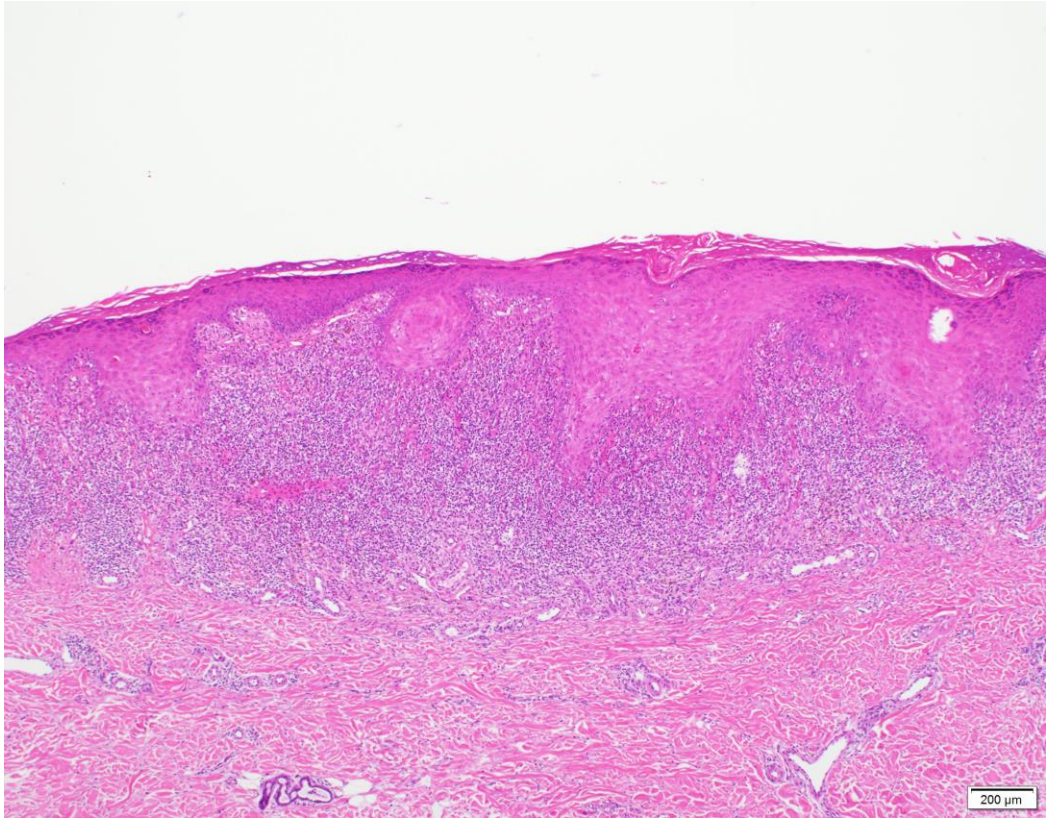

„Sägezahn“-artige Akanthose der Epidermis, fokale Hypergranulose, Interface-Dermatitis, bandförmiges Entzündungsinfiltrat

Lichen ruber planus

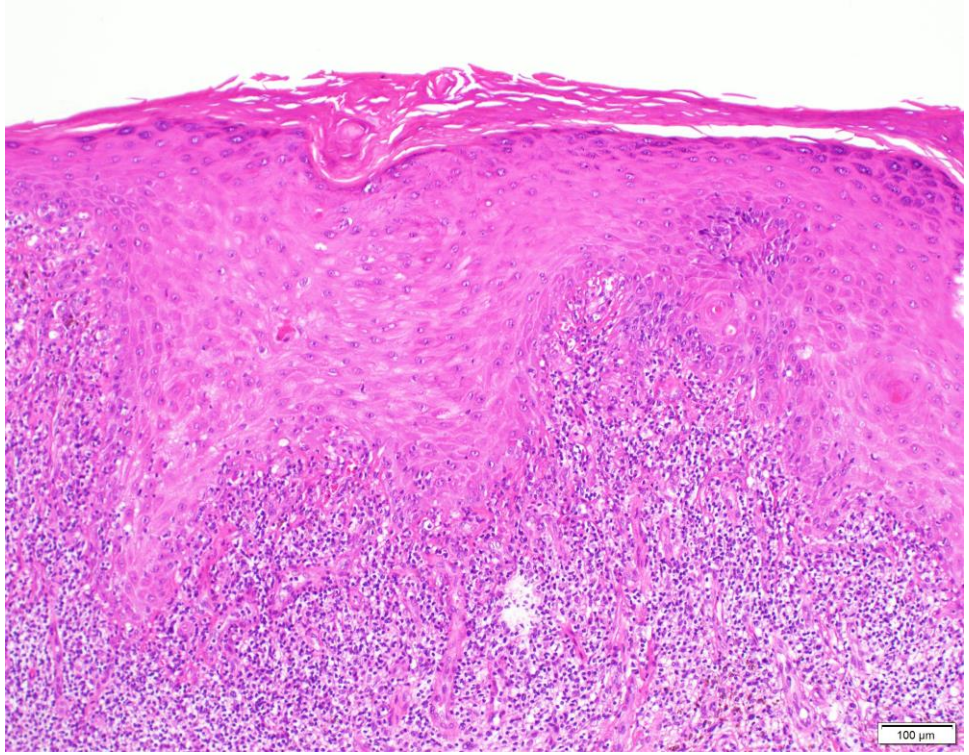

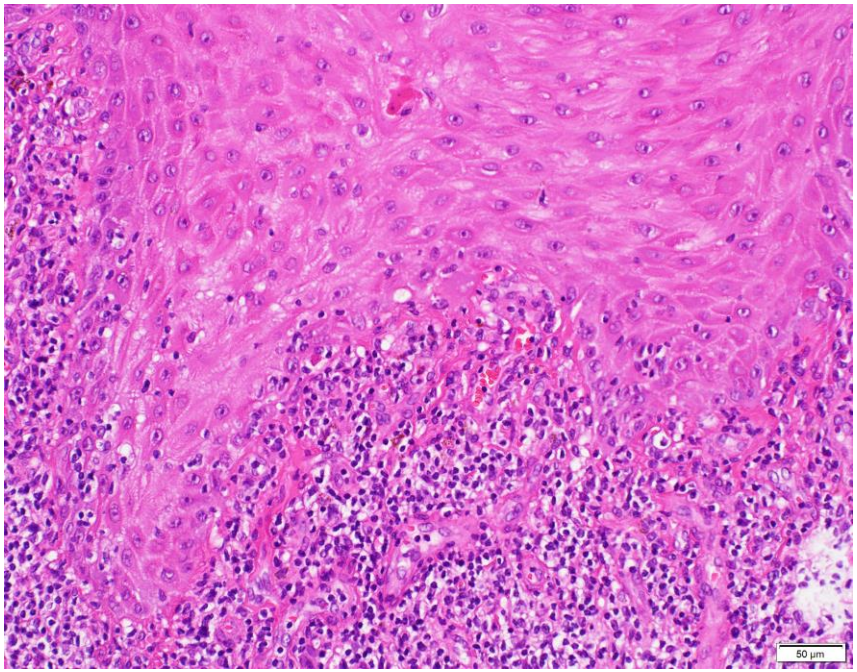

Verwaschene Junktionszone,
nekrotische Keratinozyten

Lymphozytäres Entzündungsinfiltrat,
gel. Eosinophile und Melanophagen

Lupus erythematodes

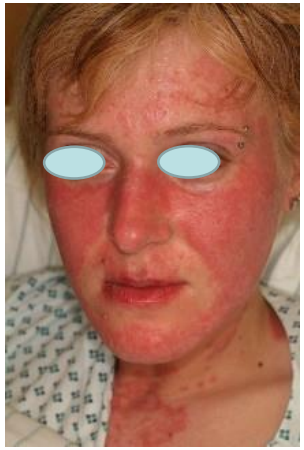

Akuter LE

CDLE

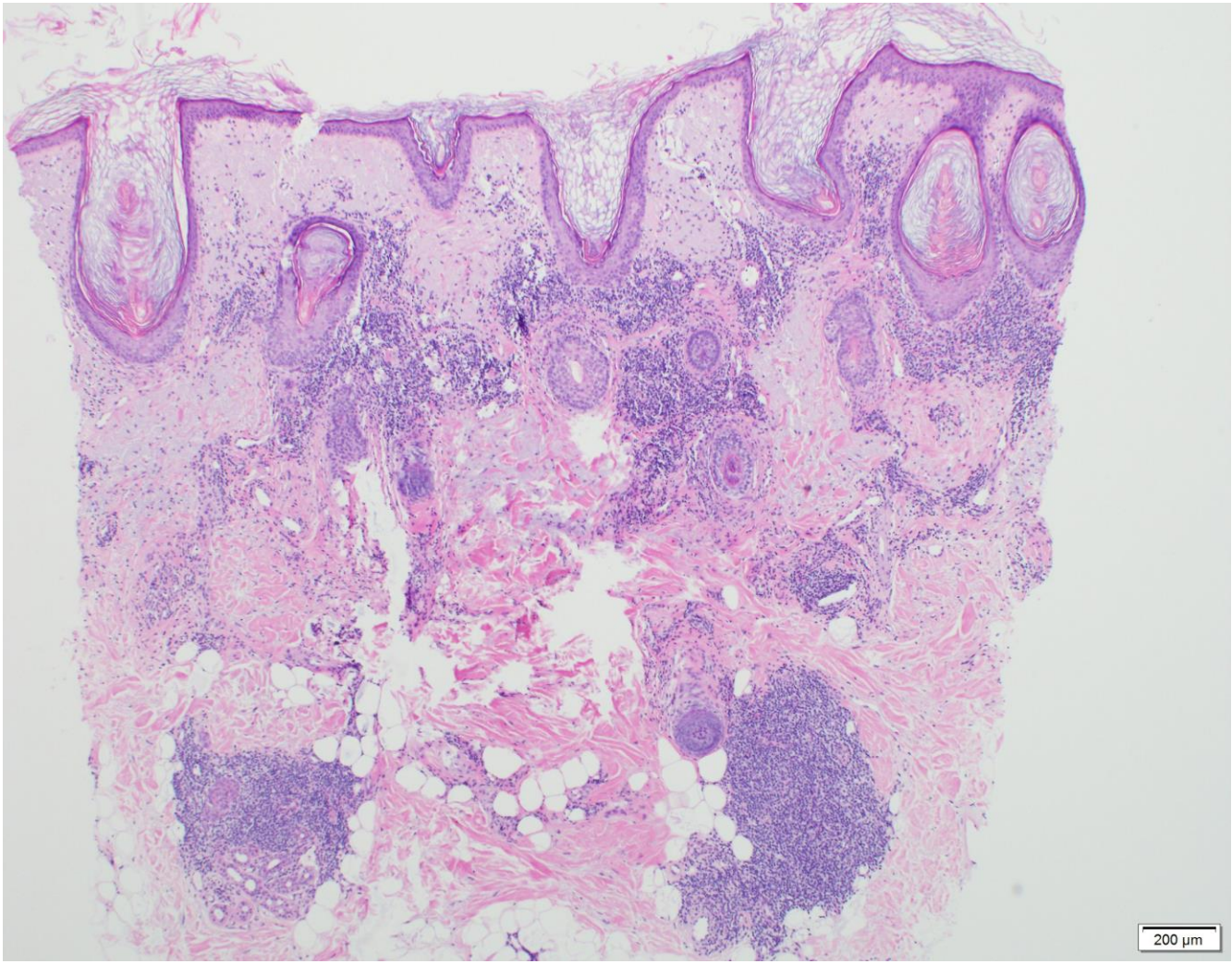

Lupus erythematodes

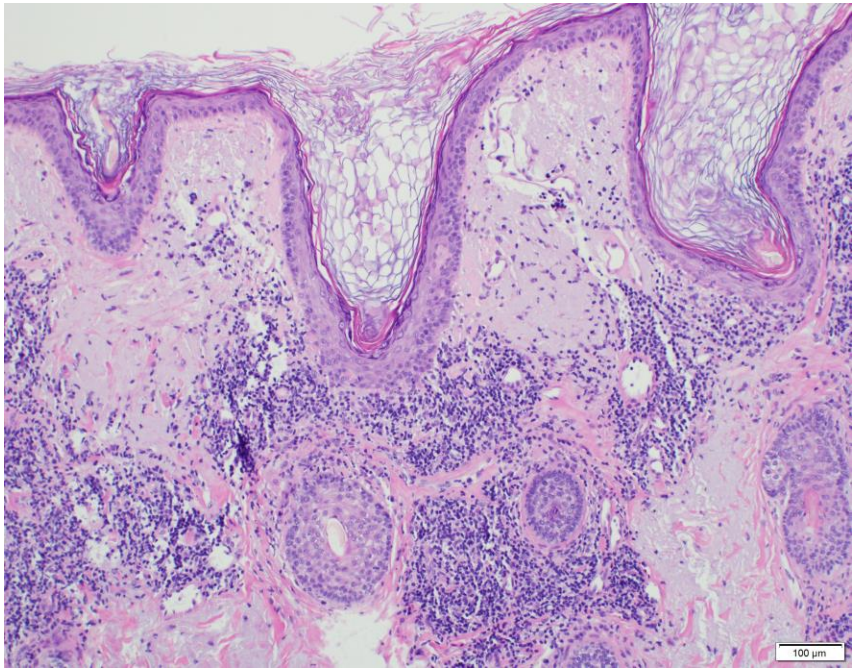

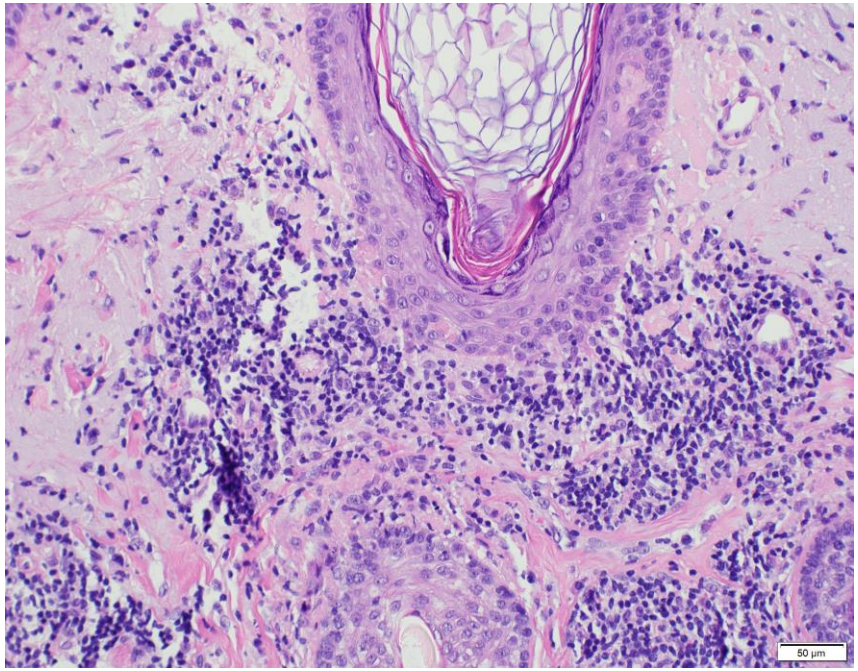

Oberflächlich / tiefes lymphozytäres Infiltrat, perivaskulär und periadnexiell, interstitielles Muzin

Interface-dermatitis, nekrotische Keratinozyten

Lupus erythematodes

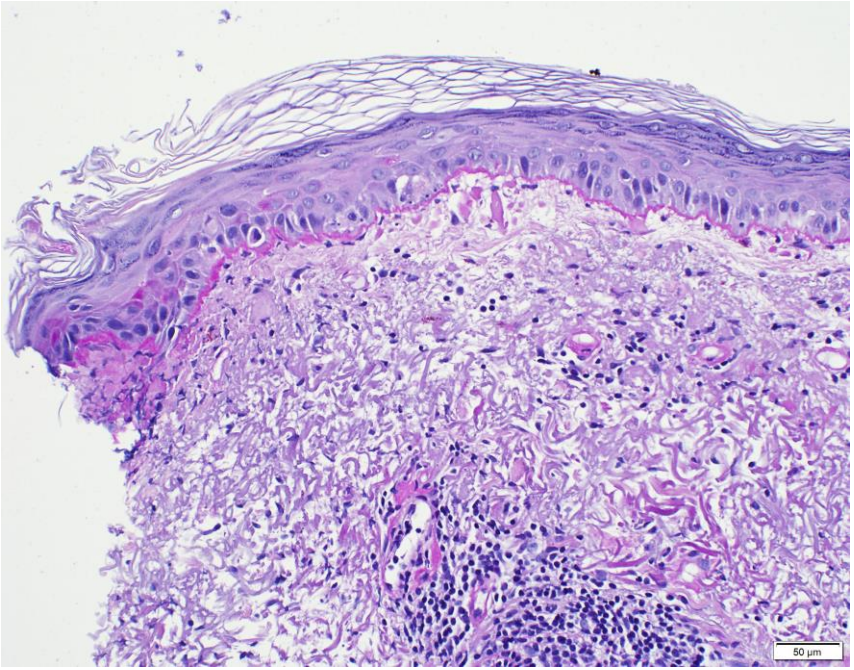

Verwaschene Junktionszone, unregelmäßig verdickte PAS-positive Basalmembran

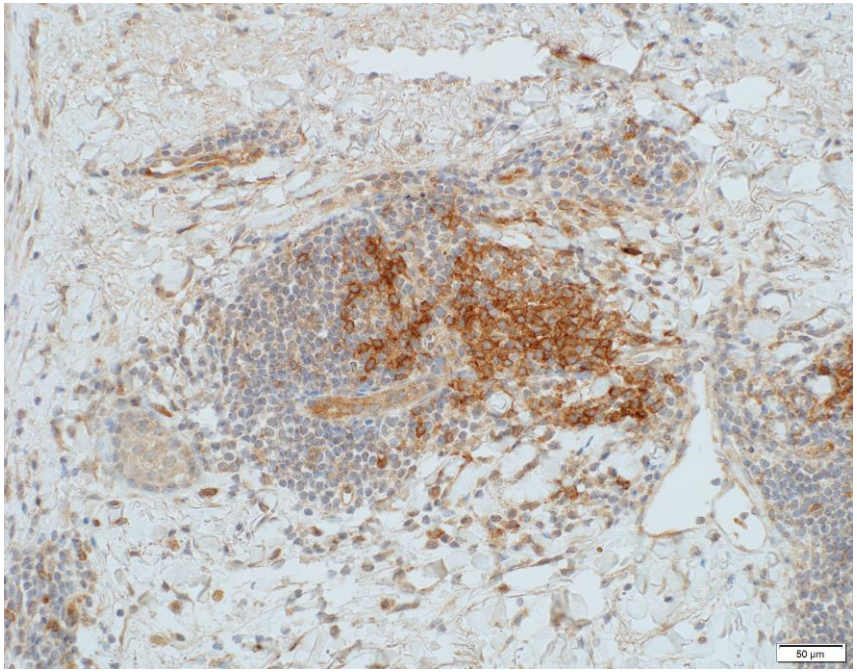

Cluster CD-123 positiver plasmozytoid dendritischer Zellen

Vesiculobullöses Reaktionsmuster

Merkmale:

- Intra- oder subepidermale Spaltbildung mit / ohne Akantholyse der Keratinozyten
- Spaltbildung liegt subcorneal, suprabasal, subepidermal bzw. junktional, oder betrifft die gesamte Epidermis
- Entzündungsinfiltrat mit Eosinophilen und / oder Neutrophilen

---

- Beispiele: Erkrankungen der Pemphigusgruppe, Pemphigoidgruppe, infektiöse und paraneoplastische Erkrankungen,...

Bullöses Pemphigoid

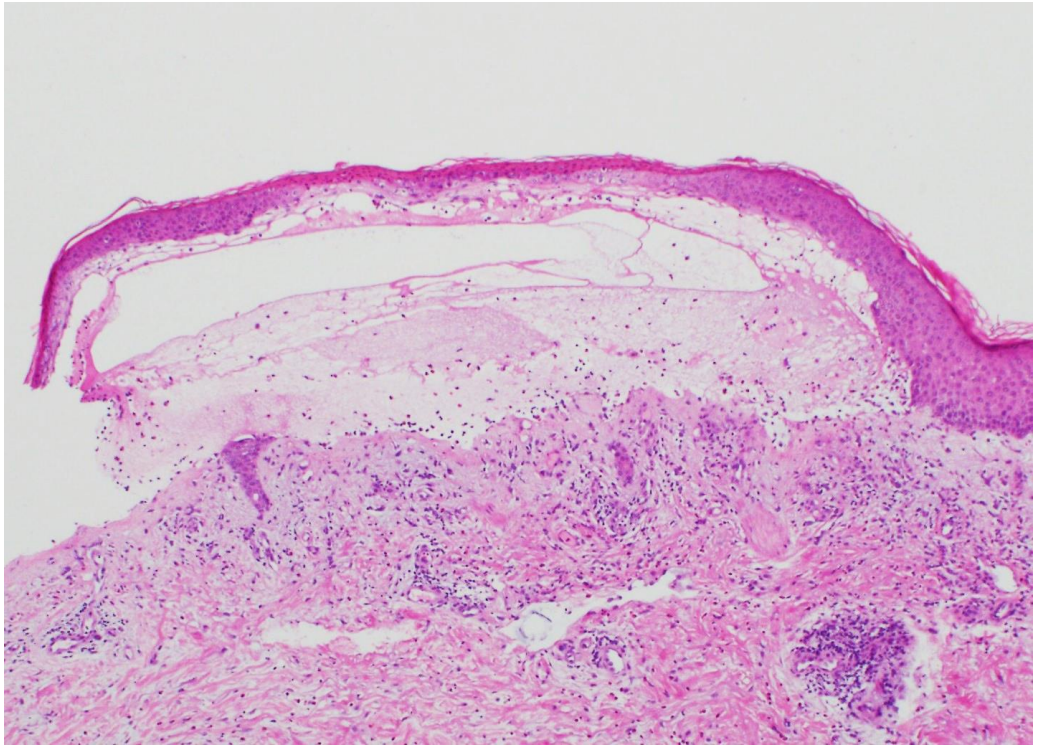

Subepidermale Spalt-bzw. Blasenbildung
intakte Epidermis, oberflächlich horizontales Entzündungsinfiltrat

Bullöses Pemphigoid

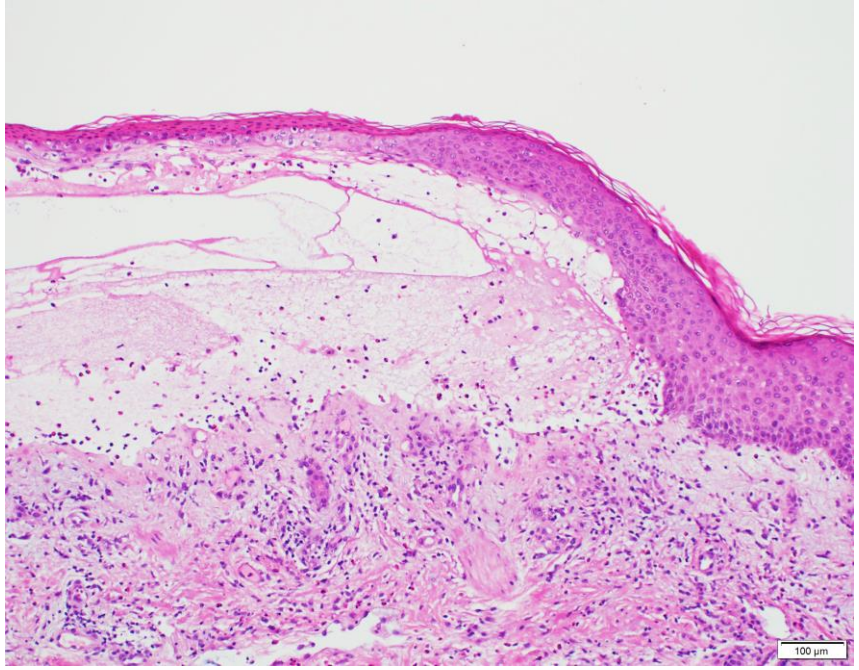

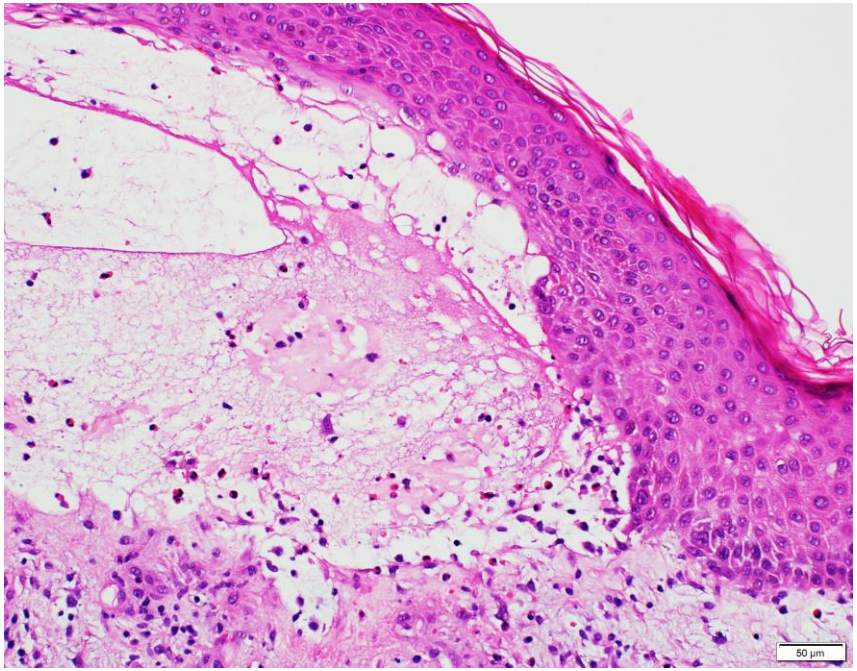

„Lining“ Eosinophiler an der Junktionszone, Eosinophile und Neutrophile im Entzündungsinfiltrat, PAS-positive Basalmembran am Blasenboden (Pfeile)

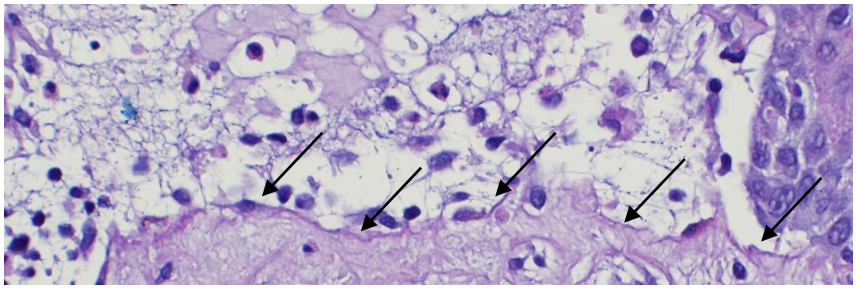

Vaskulopathisches Reaktionsmuster

Merkmale:

- Vaskulär betonte Entzündung (oberflächlich / tief)
- Gefäßwandveränderungen (Fibrin in Gefäßwand, Lymphozyten und/oder neutrophile Granulozyten in der Gefäßwand, gel. Fibrinokklusion)
- perivasculär betontes Infiltrat von Lymphozyten und/oder Neutrophilen und deren Zerfallsprodukte (nuclear dust = Leukozytoklasie)
- Lymphozyten in perivasculärer Lokalisation sowie Erythrozytenextravasate,
- Ödem der Dermis, gel. Nekrose der Epidermis

- Beispiele: leukozytoklastische Vasculitis (Schönlein Henoch, Wegener, LE, Arzneireaktion, Erythema elevatum et diutinum, ...), lymphozytäre Vasculitis (Purpura pigmentosa und Varianten),...

Leukozytoklastische Vasculitis
(nekrotisierende Venolitis, Immunkomplexvasculitis)

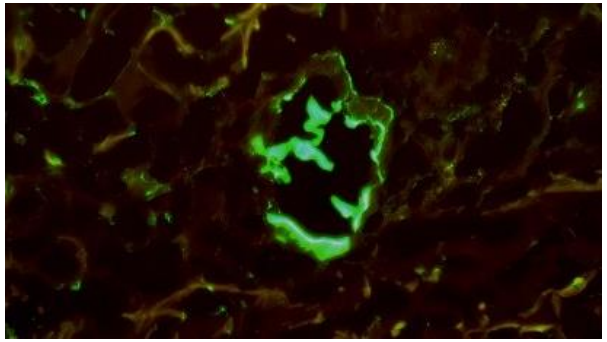

DIF: Ig-Ablagerungen

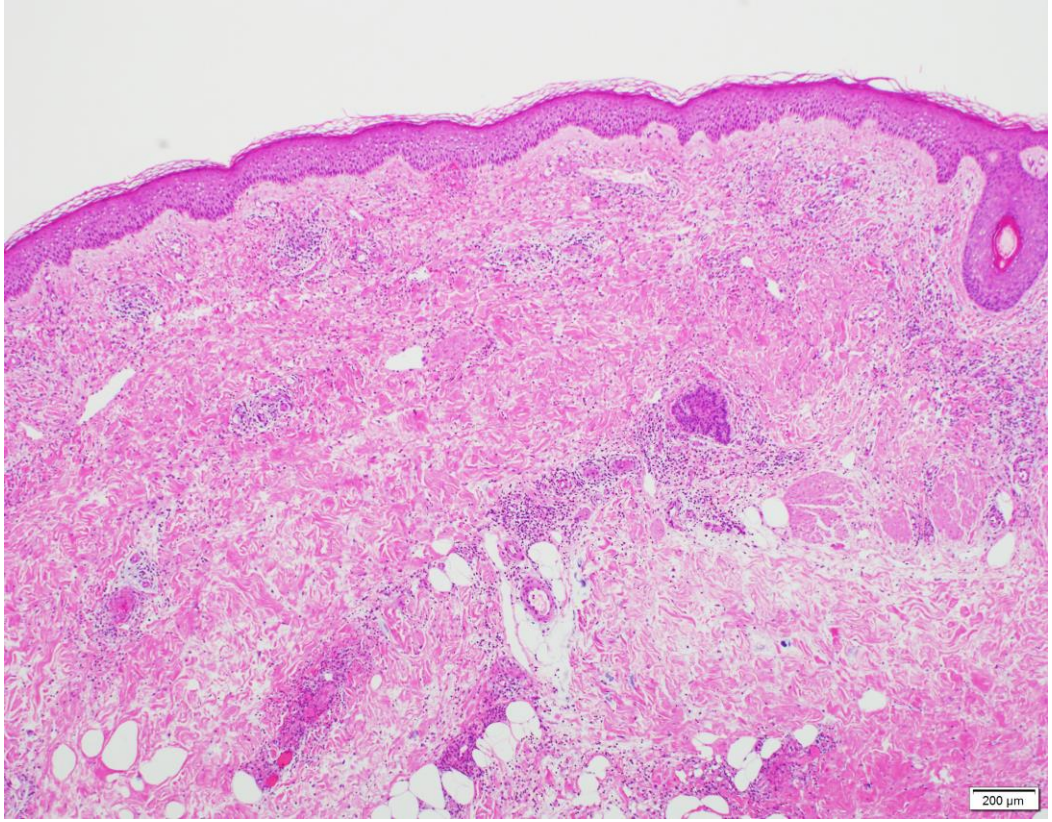

Vaskulär betontes Entzündungsinfiltrat
(oberflächlich / tief), postkapilläre Venolen !!!

Leukozytoklastische Vasculitis
(nekrotisierende Venolitis, Immunkomplexvasculitis)

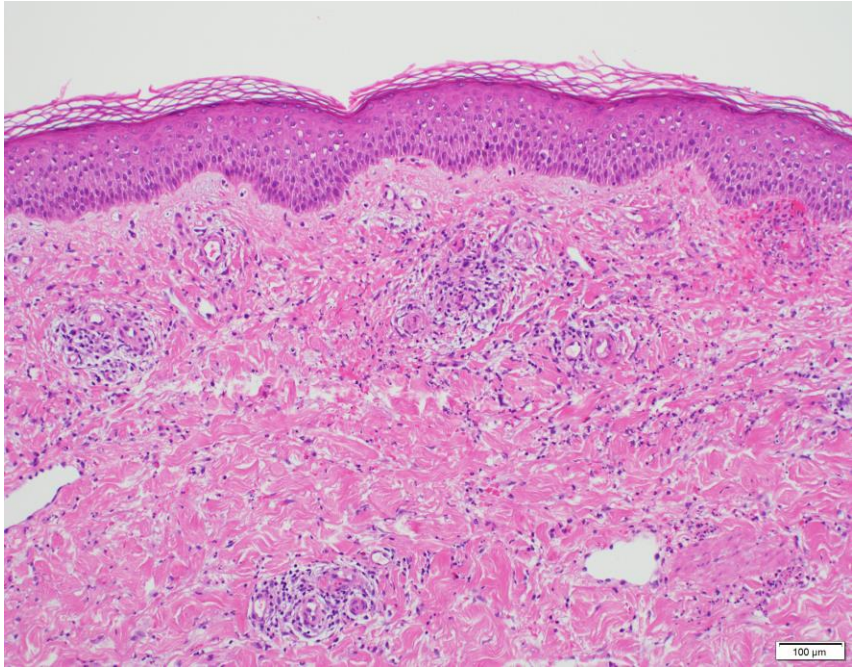

Dilatation und Alteration der Gefäßwände, gel. Fibrinthrombi, Erythrozytenextravasate

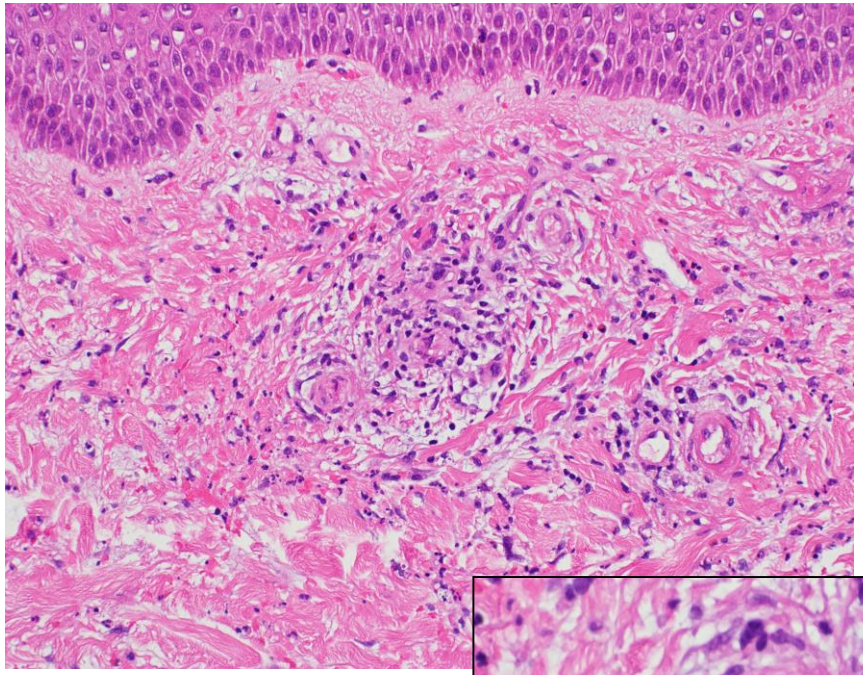

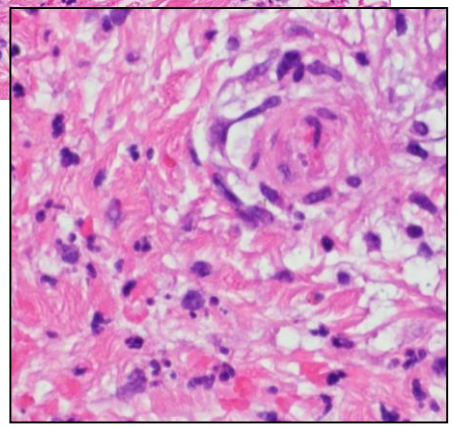

Fibrin und Neutrophile in den Gefäßwänden, Kernstaub („Leukozytoklasie“)

Granulomatöses Reaktionsmuster

Merkmale:

- Umschrieben und/oder diffus in der Dermis gelegen
- Kleine Granulome von epitheloidzelligen Makrophagen
- Im Zentrum der Granulome: gel. Nekrose (verkäsend, fibrinoid), Nekrobiose, Fremdkörper, ...
- Mehrkernige Riesenzellen mit gel. Einschlußkörperchen („Asteroid-, Schaumann-bodies“ = unspezifisch)
- Umgebend lymphozytäres Infiltrat

- Beispiele: rupturierte Epidermiszyste bzw. Haarfollikel, Fremdkörpergranulome, Granuloma anulare, kutane Sarkoidose, kutane Tuberkulose,...

Rupturierte Epidermiszyste

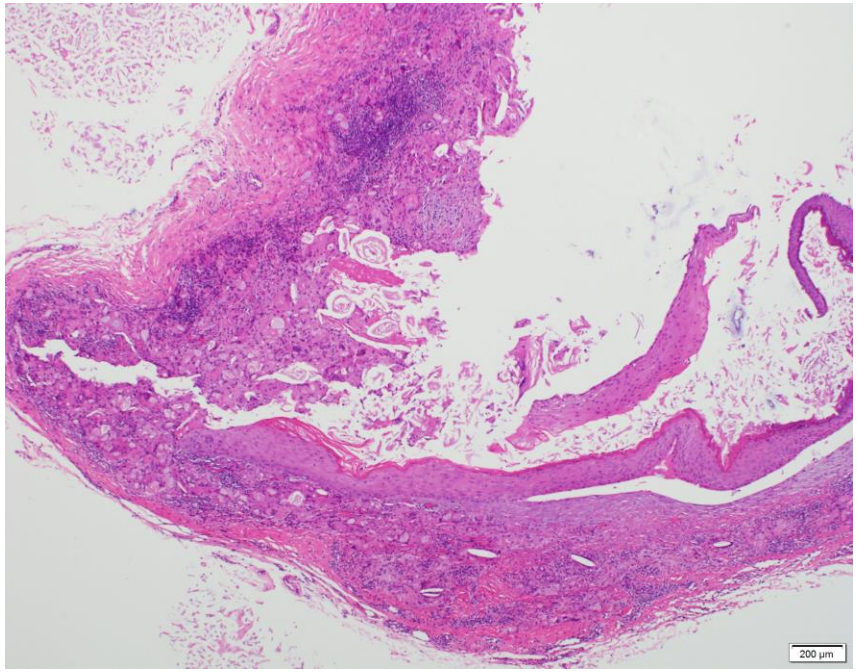

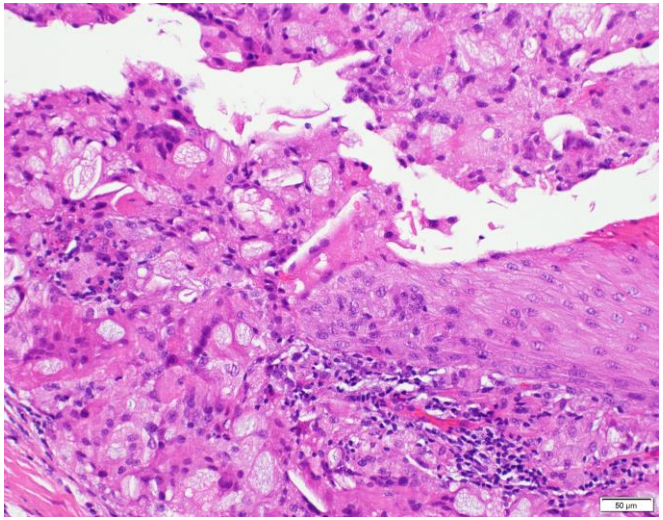

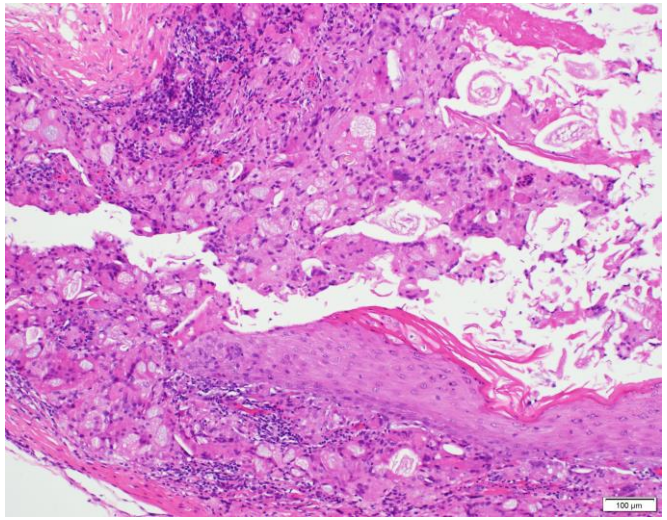

Zystenwand, granulomatöses Infiltrat, Makrophagen, mehrkernige Riesenzellen (mit Keratinfragmenten)

Fremdkörpergranulom

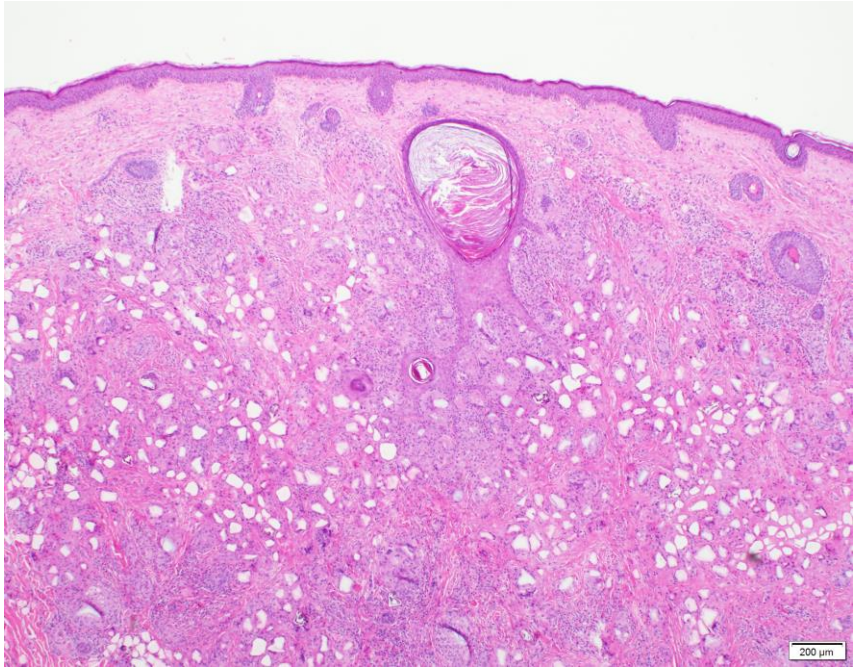

Diffuses dermales Infiltrat, multiple Aussparungen bzw. Hohlräume (Fremdkörpereinlagerungen)

Fremdkörpergranulom

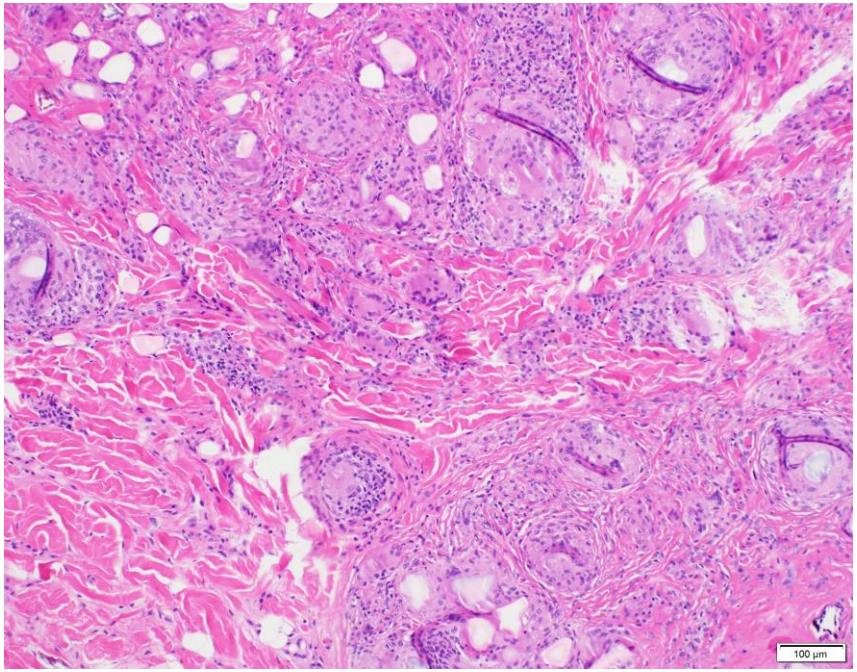

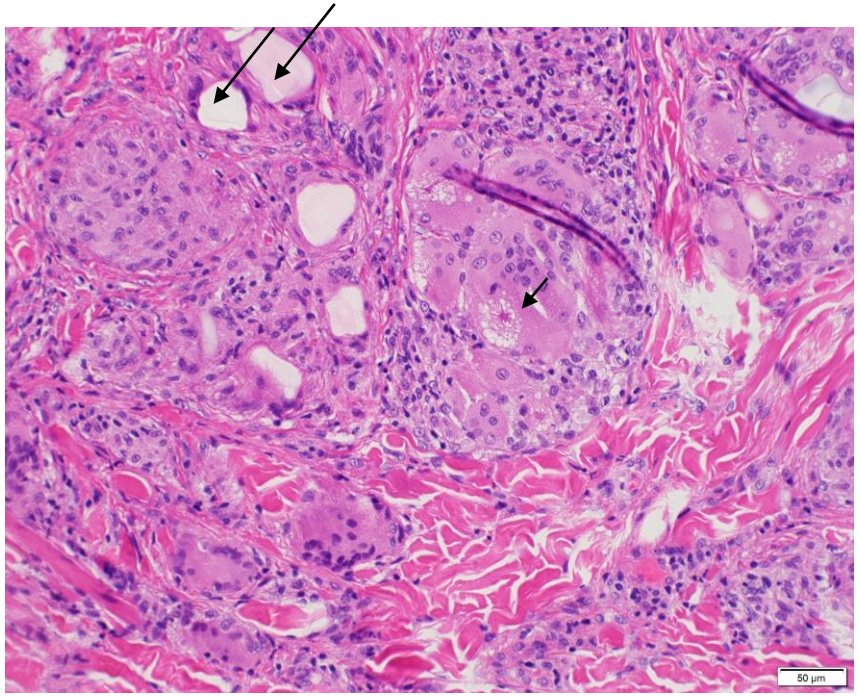

Granulome mit mehrkernigen Riesenzellen (Fremdkörpertyp)

Hohlräume mit Fremdkörper (↙), Asteroid-Körperchen (↙) unspezifisch

Granuloma anulare

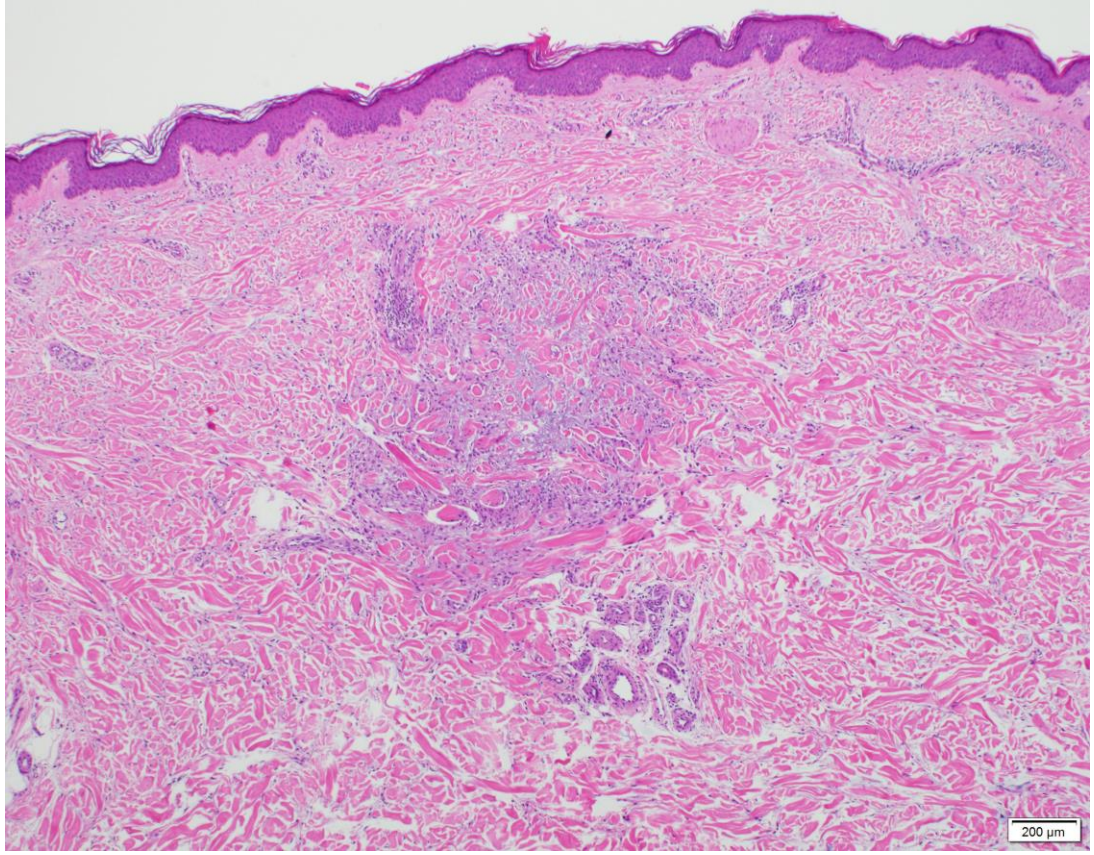

Granuloma anulare

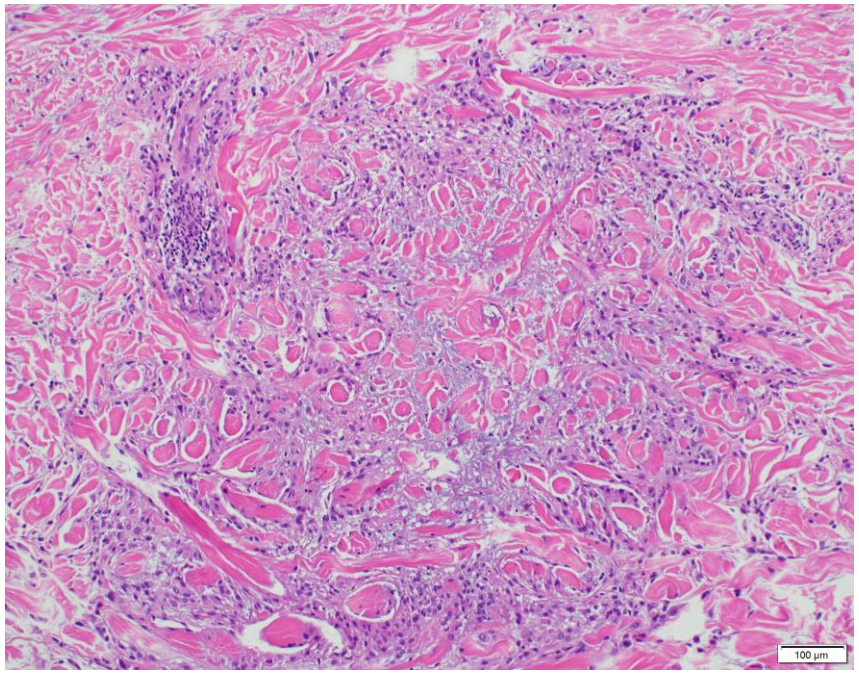

Palisadengranulom; im Zentrum Nekrobiose = Degeneration kollagener Fasern und Muzin;

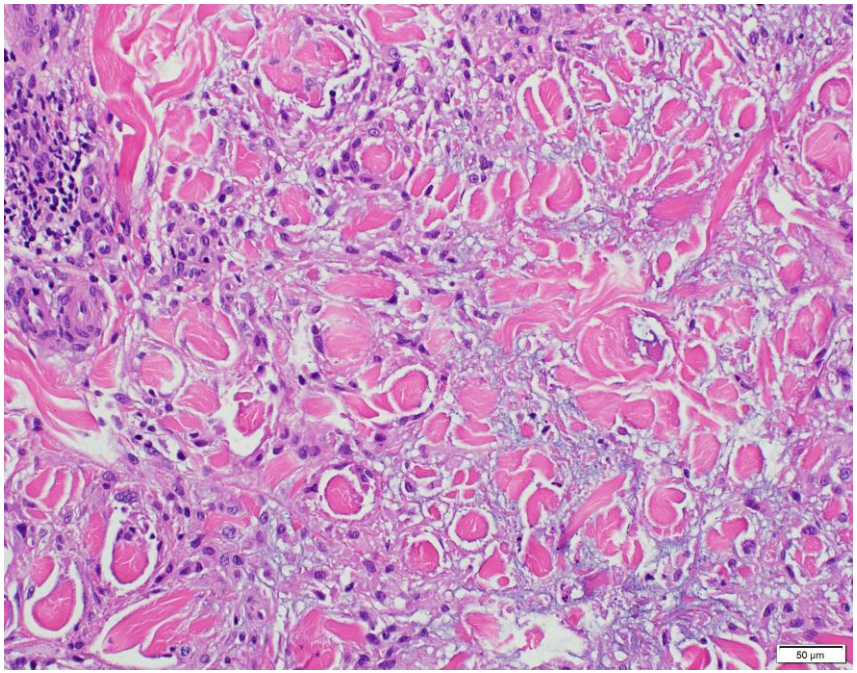

Im Randbereich epitheloide Makrophagen (gel. mehrkernige Riesenzellen) und Lymphozyten

Kutane Sarkoidose

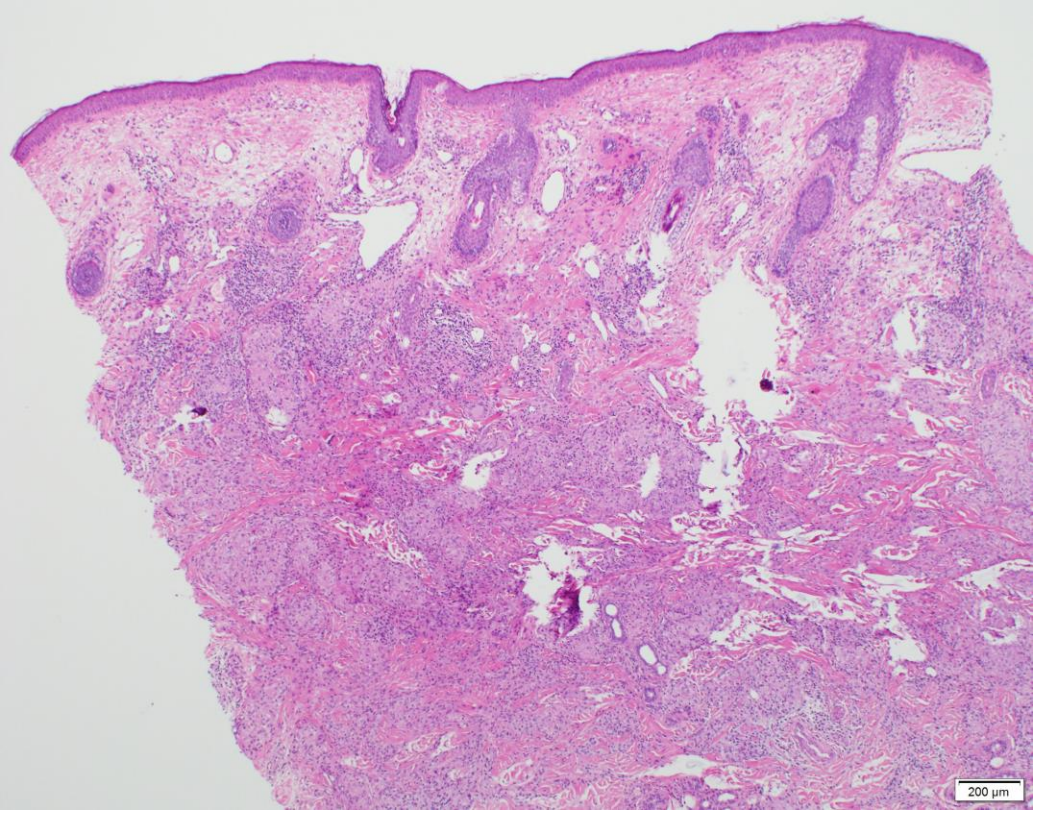

Diffuses dermales granulomatöses Infiltrat, unauffällige Epidermis

Kutane Sarkoidose

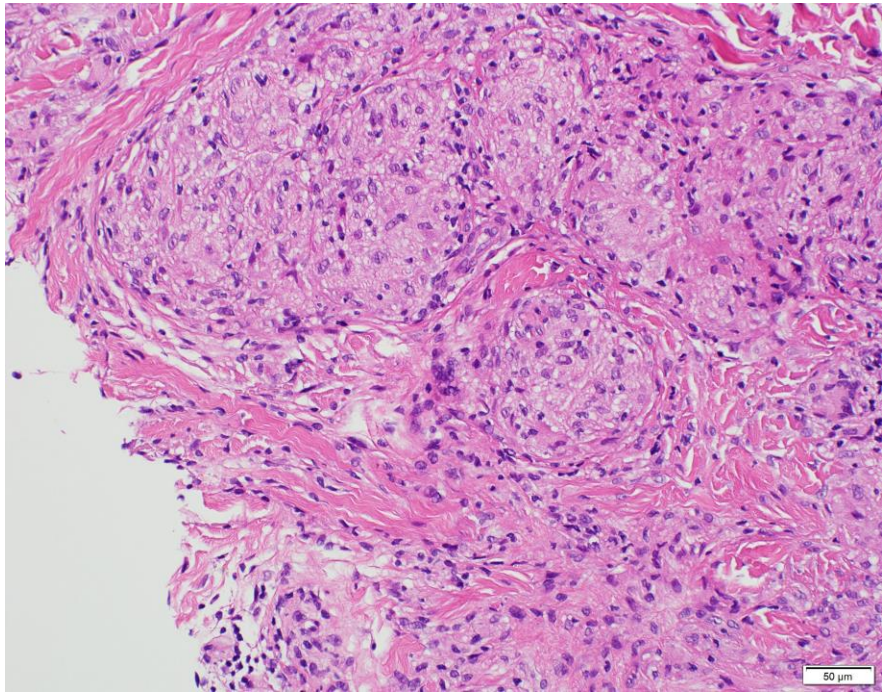

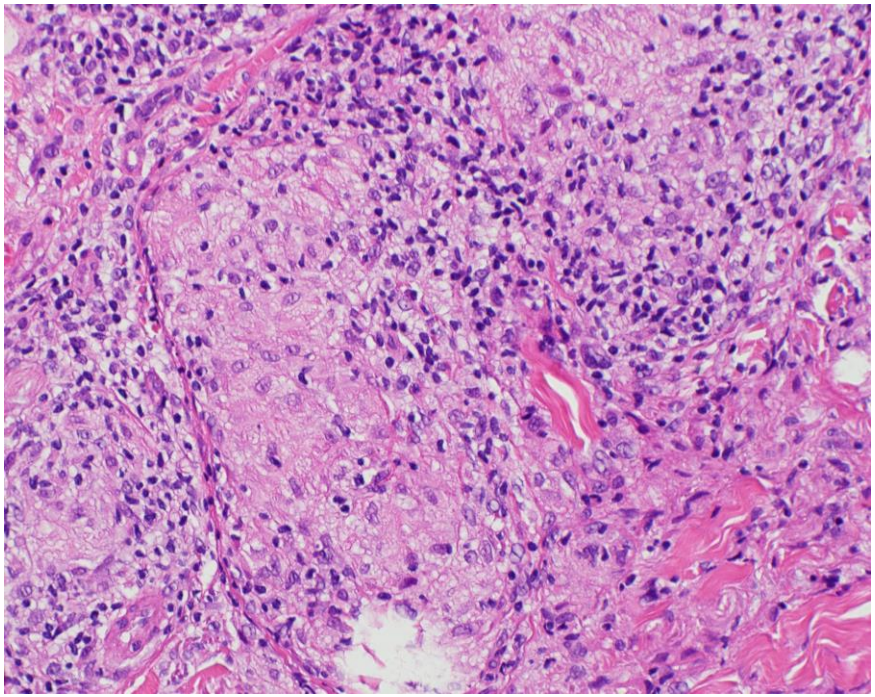

Umschriebene Granulome (ohne zentrale Nekrose), epitheloide Makrophagen

gel. mehrkernige Riesenzellen, lymphozytärer Randsaum, umgebende Fibrose

Dermatohistopathologie

Befundungsgang und Diagnostik

7 Hauptkategorien

In der Übersichtsvergrößerung

Entzündlich

Neoplastisch

Hyperplastisch

Harmatomatös

Malformation

Zystisch

Ablagerung

In Anlehnung an A.Bernard Ackerman

Dermatohistopathologie

Befundungsgang und Diagnostik

Entzündlich

9 Grundmuster

↓

Unterscheidung der Grundmuster

↓

Typ der Entzündungszelle

↓

Spezifische Diagnose

Neoplastisch

Benigne

↓

Epithelial / nicht-epithelial

↓

Spezifischer Zelltyp u. Gewebsdifferenzierung

↓

Spezifische Diagnose

Maligne

↓

Epithelial / nicht-epithelial

↓

Spezifischer Zelltyp u. Gewebsdifferenzierung

↓

Spezifische Diagnose

In Anlehnung an A.Bernard Ackerman

Danke

PATHOLAB salzburg

www.pathologie-salzburg.at