Diagnose und konservative Therapie

Für die Diagnose und Behandlung von Beinvenenthrombosen steht ein breites Instrumentarium zur Verfügung. Frühzeitige Diagnose und therapeutische Intervention können das appositionelle Thrombuswachstum und die Embolisierung verhindern und postthrombotische Komplikationen vermeiden.

Von Dr. Bernhard Partsch

Die akute Bein- und Beckenvenenthrombose (TVT) ist durch partielle oder komplette thrombotische Verlegung tiefer Leit- oder Muskelvenen charakterisiert. Bei Persistenz von Risikofaktoren kann es zu Wachstum des Thrombus bzw. Embolisierung in die Lungenstrombahn kommen. Nach einer initialen Entzündungsreaktion und fibrinolytischer Aktivität erfolgt der bindegewebige Umbau, welcher oft mit Teilrekanalisierung, persistierender Obstruktion und Klappendestruktion einhergeht. Diese Veränderungen führen zu erhöhtem venösem Druck (ambulatorisch venöse Hypertension) und daraus resultierenden Haut- und Gewebsveränderungen wie chronische Entzündungen, Hyperpigmentierung, Lipodermatosklerose und letztendlich Gewebsnekrose (Ulcus cruris venosum), welche typisch für das postthrombotische Syndrom sind.
Eine frühzeitige Diagnose und therapeutische Intervention zielt auf die Verhinderung des appositionellen Thrombuswachstums und der Embolisierung sowie der Vermeidung postthrombotischer Komplikationen ab.

Tabelle 1

Wells Score

Klinische Charakteristik	Score
Aktive Tumorerkrankung	1
Lähmung oder rezente Immobilisierung der Beine	1
Bettruhe (>3 Tage), große Chirurgie (<12 Wochen)	1
Schmerz/Verhärtung entlang tiefer Venen	1
Schwellung ganzes Bein	1
Unterschenkelschwellung >3cm im Vergleich zur Gegenseite	1
Eindrückbares Ödem am symptomatischen Bein	1
Kollateralvenen	1
Frühere, dokumentierte TVT	1
Alternative Diagnose, mindestens ebenso wahrscheinlich wie TVT	-2

Score ≥2 Wahrscheinlichkeit für TVT hoch
Score <2 Wahrscheinlichkeit für TVT nicht hoch

Quelle: aktuelle AWMF-Leitlinie

Fotos: Bernhard Partsch (5)

Diagnose

Bei klinischem Verdacht ist die Bestätigung bzw. der Ausschluss einer tiefen Beinvenenthrombose die äußerst verantwortungsvolle Tätigkeit des vom Patienten konsultierten Arztes, die klinische Erfahrung, einen Zugang zur Laborbestimmung des D-Dimers sowie zu einem bildgebenden Nachweisverfahren (z.B. Duplex Ultraschall) voraussetzt.

Klinische Diagnostik. Am Anfang sollte die Bestimmung der klinischen Wahrscheinlichkeit (KW) stehen, da die einzelnen Symptome (Ödem, Druckschmerzhaftigkeit, Umfangdifferenz, verstärkte Venenzeichnung) bei ambulanten Patienten zwar eine Sensitivität von 60 bis 90 Prozent, jedoch nur eine geringe Spezifität aufweisen. Zur Bestimmung der KW ist der Wells Score[1,2] etabliert (Tab. 1). Laut den „National Institute of Health and Care Excellence"(NICE)-Guidelines[3] weisen die Wells Kriterien eine Sensitivität von 77 bis 98 Prozent auf, während die Spezifität bei 37 bis 58 Prozent liegt. Die geringe Spezifität bedeutet im klinischen Alltag, dass diese Kriterien alleine nicht für die Diagnose einer TVT ausreichend sind.

D-Dimer-Test. Ebenso wie der Wells Score hat die D-Dimer-Untersuchung eine hohe Sensitivität (75 bis 100 Prozent) und eine geringere Spezifität (26 bis 83 Prozent).[3] Die Bestimmung der D-Dimere basiert auf dem Vorliegen von Fibrin-Spaltprodukten, wie sie bei Gerinnungsaktivität (Fibrinolyse) entstehen. Diese sind nicht für thrombotische Prozesse spezifisch, sondern können auch bei anderen Reaktionszuständen des Organismus wie bei Entzündungen, Operation, Trauma, Schwangerschaft oder aktiven Malignomen auftreten. Ein erhöhter D-Dimer-Wert ist dementsprechend kein Nachweis einer TVT.
Für quantitative Tests hat sich ein Cut-off-Wert von 500µg/l etabliert, welcher jedoch in Abhängigkeit vom Alter des Patienten (>50 Jahre) modifiziert werden kann (Alter mal 10µg/l), um die Spezifität zu erhöhen, ohne die Sensitivität relevant zu senken.[4]
Der D-Dimer-Test sollte nur bei Patienten durchgeführt werden, die eine geringe bzw. nicht hohe klinische Wahrscheinlichkeit im Wells Score aufweisen. Ein negativer D-Dimer-Test schließt bei diesen Patienten eine Thrombose mit großer Wahrscheinlichkeit aus und macht eine weitere apparative Diagnostik unnötig.
Bei hoher KW ist die Bestimmung des D-Dimers nicht sinnvoll, da der negative Vorhersagewert der D-Dimer-Untersuchung nicht ausreichend ist, um eine hohe KW zu entkräften. Bei hoher KW ist dementsprechend die Durchführung einer apparativen bildgebenden Untersuchung obligat.

Apparative Diagnostik. Der Kompressionsultraschall (KUS) ist die Methode der Wahl, um Beinvenenthrombosen nachzuweisen, und hat international die über viele Jahre gebräuchliche Röntgenkontrastuntersuchung (Phlebographie) völlig ersetzt. KUS ist eine sichere, breit verfügbare, einfach wiederholbare und kosteneffektive Methode zum Nachweis oder Ausschluss einer TVT.[5] Zum Ausschluss von Thrombosen der suprainguinalen Strombahn wird zusätzlich die Flussinformation des Duplexgerätes hinzugezogen.
Bei der Durchführung des KUS ist die standardisierte Untersuchung der gesamten venösen Strombahn einschließlich der Unterschenkelregion wichtig, wobei die Erfahrung des Untersuchers hier von entscheidender Bedeutung ist. Die gesamte Strombahn wird im Venen-Querschnitt in kleinen Abständen (2–3cm) intermittierend mit dem Schallkopf komprimiert, um eine thrombotische Okklusion auszuschließen bzw. nachzuweisen (Abb. 1 und 2). Das Fehlen eines Farbsignals in der C-Bild-Sonographie ergibt keine zusätzliche Information zum KUS und stellt als alleinige Untersuchung keinen Nachweis einer thrombotischen Okklusion dar.[6]
Einschränkungen können sich durch massive Ödeme oder bei adipösen Patienten ergeben, weiters können Narben oder ausgeprägte Gewebsveränderungen die Diagnose erschweren. Die Verwendung von Schallköpfen mit geringerer Frequenz und höherer Eindringtiefe ist hier oft hilfreich.
Proximal des Leistenbandes ist die Kompression der venösen Strombahn auch bei schlanken Patienten oft nur eingeschränkt möglich. Ein atemmoduliertes venöses Flusssignal mit Sistieren des Spontanflusses bei Inspiration schließt ein proximal gelegenes Strombahnhindernis jedoch mit ausreichender Sicherheit aus.
Restindikationen für eine konventionelle Phlebographie sind der inkonklusive Duplexbefund in der Fragestellung Rezidiv-Thrombose oder die Planung eines rekanalisierenden Eingriffes. •••

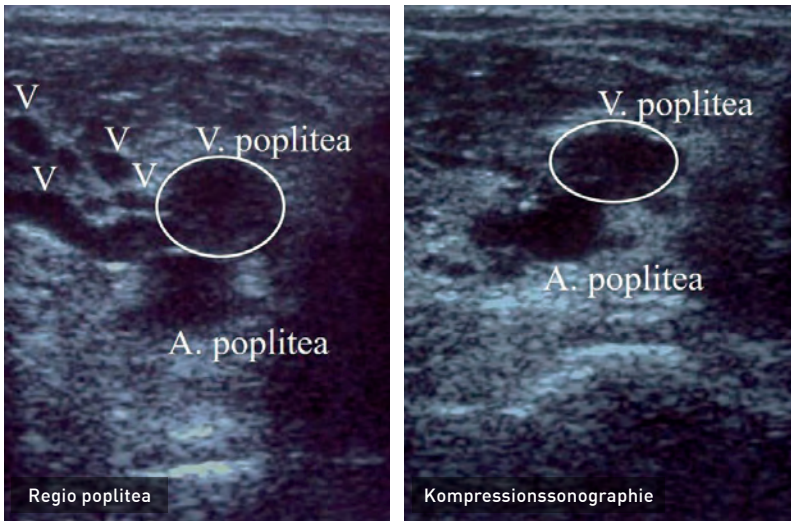

Abb. 1: In der Kompressionssonographie inkompressible V. poplitea als Zeichen einer TVT

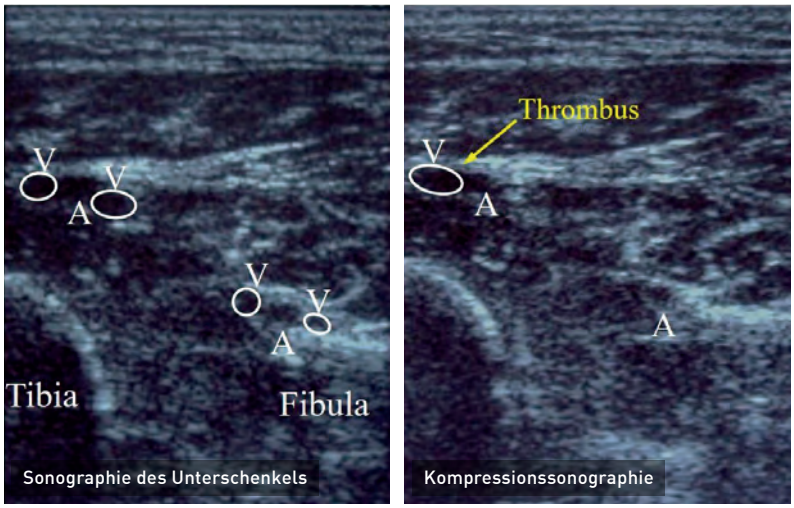

Abb. 2: In der Kompressionssonographie inkompressible (thrombosierte) V. tibialis posterior

Vitamin-K-Antagonisten werden zunehmend durch direkte orale Antikoagulantien abgelöst.

••• Radiologische Schnittbildverfahren haben in der Frage der genauen Beurteilung der suprainguinalen Strombahn bzw. in der Bestimmung der proximalen Ausdehnung der Thrombose in die V. cava ihre Berechtigung. Die Kombination eines Thorax-CT zum Nachweis einer Pulmonalembolie und einer CT-Phlebographie ermöglichen die Komplettdiagnostik des gesamten Krankheitsprozesses im Sinne eines „one-stop shopping".[7]
Indikation für eine MR-Phlebographie sind elektive Eingriffe zur Wiederherstellung der suprainguinalen Strombahn sowie die mögliche Bestimmung des Thrombusalters in der Fragestellung der Abgrenzung Akut-/Rezidiv-Ereignis[8] oder die Detektion von asymptomatischen Thrombosen, welche der Sonographie entgehen können.[9]
Sollte die bildgebende Diagnostik im Akutfall (z.B. nachts oder am Wochenende) nicht zur Verfügung stehen, sollte bei hoher KW mit einer Antikoagulation begonnen werden und diese nach eindeutiger Bestätigung fortgesetzt bzw. bei apparativem Ausschluss abgesetzt werden.
Bei akuter venöser Thrombose hat die Thrombophiliediagnostik keinen Einfluss auf das therapeutische Prozedere und ist aus diesem Grund auch nicht routinemäßig indiziert.[10]
Unmittelbar nach Diagnosestellung bzw. bis zum sicheren Ausschluss einer Thrombose sollte mit der Therapie begonnen werden. Neben einer Reduktion der akuten Beschwerden (Schwellung und Schmerzen) durch Kompressionstherapie ist das Ziel der Behandlung, das Thrombuswachstum zu limitieren und die Embolisierung zu verhindern.

Medikamentöse Therapie

Die Initialtherapie unterscheidet sich von der Erhaltungstherapie im Wesentlichen hinsichtlich der Dosis des verwendeten Antikoagulans.
In der Initialbehandlung über die ersten fünf bis zehn Tage haben niedermolekulare Heparine (NMH) (Tab. 2) das früher gebräuchliche unfraktionierte Heparin (UFH) ersetzt. Die körpergewichtsadaptierte Dosierung ohne Notwendigkeit der Kontrolle des Wirkstoffspiegels und die deutlich geringere Rate an Heparin-induzierter Thrombopenie wogen den Nachteil der schlechteren Antagonisierbarkeit im Vergleich zu UFH auf. Mögliche Restindikationen für UFH sind die Antikoagulation dialysepflichtiger Patienten. Bei Umstellung auf eine Erhaltungstherapie mit oralen Antikoagulantien (Vitamin-K-Antagonisten) erfolgte die Gabe von NMH bis zum Erreichen einer INR-Verlängerung auf das Zwei- bis Dreifache.
Die Notwendigkeit häufiger Laborkontrollen, die Möglichkeit von Interaktionen mit anderen Arznei- und Nahrungsmitteln und die daraus resultierende Unsicherheit in Bezug auf wirksame Therapiespiegel sind Argumente für Alternativen zu konventionellen Vitamin-K-Antagonisten. Zunehmend werden Vitamin-K-Antagonisten durch direkte orale Antikoagulantien (DOAK) abgelöst. Zurzeit sind in Österreich ein Thrombin(Faktor II)-Inhibitor, Dabigatran sowie drei Faktor-X-Inhibitoren, Rivaroxaban, Apixaban und Edoxaban zur Behandlung der venösen Thromboembolie zugelassen. Während Rivaroxaban und Apixaban auch in der Initialtherapie (ohne NMH) verwendet werden können, ist bei Dabigatran und Edoxaban eine Einleitungsphase mit NMH erforderlich (Abb. 3). Im Vergleich zu Vitamin-K-Antagonisten weisen DOAK eine deutlich geringere Plasmahalbwertszeit auf (Tab. 3).

Dabigatran. Dabigatran ist ein Thrombinantagonist, dessen Effektivität in großen doppelblind randomisierten Studien (RECOVER, REMEDY, RESONATE) bestätigt wurde. Sowohl in der RECOVER-[11] als auch in der REMEDY-Studie[12] wurde Dabigatran mit Warfarin verglichen, und es fand sich neben einer Nichtunterlegenheit hinsichtlich thromboembolischer Ereignisse eine geringere Rate an Major- und klinisch relevanten Blutungen im Vergleich zu Vitamin-K-Antagonisten. In der RESONATE-Studie wurde Dabigatran mit Placebo (nach drei Monaten aktiver Therapie) verglichen, und naturgemäß fand sich eine deutlich geringere Rate thromboembolischer Ereignisse in der Verum-Gruppe, bei einer gleichzeitig erhöhten Rate an Major- und klinisch relevanten Blutungen.[12]
In der mit Dabigatran behandelten Gruppe fand sich eine gering erhöhte Rate von akuten koronaren Ereignissen im Vergleich zu Warfarin, welche jedoch nicht statistische Signifikanz erreichte. Dieses Ergebnis wurde durch eine Metaanalyse bestätigt, in der akute koronare Ereignisse in der Dabigatran-Gruppe häufiger waren als in der Vergleichsgruppe.[13]
Da Dabigatran vor allem renal ausgeschieden wird, sollten regelmäßige Kontrollen der Nierenfunktion (Kreatinin-Clearance) durchgeführt werden, um eine Akkumulation und einem daraus folgend erhöhten Blutungsrisiko vorzubeugen.

Abb. 3

Initial- und Erhaltungstherapie

duale Therapie – überlappend	Tag 1	mind. 3 Monate
ehemaliger Standard	NMH s.c.	
	VKA	
duale Therapie – Wechsel	**Tag 1**	**mind. 3 Monate**
Dabigatran (Recover I, II)	NMH s.c.	150mg 2x1/d
Edoxaban (Hokusai VTE)	NMH s.c.	60mg 1x1/d
Monotherapie	**Tag 1**	**mind. 3 Monate**
Rivaroxaban (Einstein DVT/PE)	15mg 2x1/d 3 Wochen dann 20mg 1x1/d	
Apixaban (Amplify)	10mg 2x/d eine Woche dann 5mg 2x/d	

Quelle: B. Partsch

Tabelle 2

Niedermolekulare Heparine zur Therapie der TVT

Wirkstoff	Dosierung (pro kg KG)	Dosierungs-intervall (tgl.)
Dalteparin	200IE	1x
Enoxaparin	1mg 1,5mg	2x 1x
Nadroparin	85IE	2x

Quelle: B. Partsch

Rivaroxaban. Sowohl in der EINSTEIN-Studie an Patienten mit Beinvenenthrombose[14] als auch in der EINSTEIN-PE-Studie an Patienten mit Pulmonalembolie[15] erwies sich Rivaroxaban in der Effizienz als ebenbürtig zu NMH/Warfarin, bei gleichzeitig geringeren Raten an Major- und klinisch-relevanten Blutungen. In einer rezenteren Metaanalyse von zwölf randomisierten kontrollierten Studien zeigte sich jedoch ein erhöhtes Risiko gastrointestinaler Blutungen vor allem in der Altersgruppe >75 Jahren.[16]

Apixaban. Die Wirkung von Apixaban im Vergleich zu Warfarin wurde in der AMPLIFY-Studie[17] untersucht. Es zeigte sich weder hinsichtlich der Häufigkeit thromboembolischer Ereignissen noch hinsichtlich der Mortalitätsrate ein Unterschied in den beiden Gruppen. Major- und klinisch relevante Blutungen waren unter Apixaban im Vergleich zur Warfarin-Therapie seltener. In propxhylaktischer Dosierung von 2x 2,5mg/d zeigte sich im Vergleich zu Placebo kein Unterschied in den Blutungsraten. Anders als bei Rivaroxaban kam es unter Apixaban zu keinen erhöhten Raten an gastrointestinalen Blutungen oder akuten koronaren Ereignissen.

Edoxaban. Die HOKUSAI-VTE-Studie[18] verglich Edoxaban mit Warfarin. In diese Untersuchung wurden über 8.200 Patienten mit venöser Thromboembolie aus 32 Ländern inkludiert. Nach einer Therapie mit NMH über durchschnittlich sieben Tage wurden die Patienten in die beiden Untersuchungsarme randomisiert und für die Dauer von drei bis zwölf Monate antikoaguliert.
Ebenso wie unter Apixaban fand sich weder ein Unterschied hinsichtlich der Wirkung noch hinsichtlich Major-Blutungen oder Mortalität. Klinisch relevante, Non-Major Blutungen waren unter Edoxaban seltener.

Wechselwirkungen. Cytochrom-P450-induzierende bzw. -hemmende Substanzen können zu einer Abschwächung bzw. zu einer Verstärkung der Wirkung der DOAK führen. Zu der nicht vollständigen Liste der Cytochrom-P450-Inhibitoren gehören z.B. Antimykotika wie Ketokonazol oder Itrakonazol, aber auch HIV-Protease-Inhibitoren wie Ritonavir oder Antibiotika wie Clarithromycin, die zu einer Akkumulation und damit zu einer erhöhten Blutungsneigung führen können. Zu Cytochrom-P450-Induktoren, welche die gerinnungshemmende Wirkung abschwächen, gehören unter anderem Antiepileptika wie Carbamazepin oder Phenytoin, Tuberkulostatika wie Rifampicin, aber auch pflanzliche Arzneimittel wie Johanniskraut.[19]

Antidot. Bis dato ist lediglich für Dabigatran ein Antidot mit Idarucizumab verfügbar und in Österreich zugelassen. Es handelt sich hier um einen monoklonalen Antikörper, welcher direkt an das Dabigatran-Molekül bindet. In einer rezenten klinischen Studie an Patienten mit lebensbedrohlichen Blutungen bzw. an Patienten mit dringender OP-Indikation fand sich ein Sistieren der Blutung innerhalb von 24 Stunden bei 67,7 Prozent bzw. 93 Prozent und eine Mortalität bei 13,5 Prozent bzw. 12,6 Prozent. Die Thromboserate lag bei 4,8 Prozent.[20]
DOAK ersetzen zunehmend die konventionelle Dauerantikoagulation mit Vitamin-K-Antagonisten. Obwohl sie eindeutige Vorteile hinsichtlich Dosierbarkeit und fehlender Notwendigkeit von Laborkontrollen haben, sollte man besonders bei älteren Patienten mit Komorbiditäten, wie chronischer Niereninsuffizienz, aber auch koronarer Herzkrankheit oder positiver Blutungsanamnese aus dem Gastrointestinaltrakt, Vorsicht walten lassen.

Tabelle 3

DOAK-Charakteristika

Wirkstoff	Dabigatran	Rivaroxaban	Apixaban	Edoxaban
Target	Thrombin	FXa	FXa	FXa
Oral verfügbar	ja (3–7%)	ja (80–100%)	ja (~50%)	ja (~62%)
kein Monitoring	ja	ja	ja	ja
mittlere HWZ (in Stunden)	12–14	5–13	~12	10–14
Ausscheidung renal (in Prozent)	~80	~33	~25	~35
Antidot zugelassen	Idarucizumab 5g i.v.	noch nicht	noch nicht	noch nicht

Quelle: B. Partsch

Tabelle 4

Faktoren für eine verlängerte Erhaltungstherapie

Kriterium	für fortgesetzte Therapie	gegen fortgesetzte Therapie
Risikofaktor	fortbestehend	passager
Genese	unklar	getriggert
Rezidiv	ja	nein
Blutungsrisiko	gering	hoch
Verträglichkeit der OAK	gut	schlecht
D-Dimer nach Therapieende	erhöht	normal
Residualthrombus	vorhanden	fehlend
Geschlecht	Mann	Frau
Thrombus-Ausdehnung	langstreckig	kurzstreckig
Thrombus-Lokalisation	proximal	distal
schwere Thrombophilie	ja	nein
Patientenpräferenz	dafür	dagegen

Quelle: aktuelle AWMF-Leitlinie

Dauer der Antikoagulation. In Abhängigkeit von der Lokalisation und Ausdehnung der Thrombose wird eine Therapie von drei bis sechs Monaten empfohlen. Bei bekanntem passagerem Auslöser (Operation, Trauma, Immobilisation, orale Kontrazeption oder Schwangerschaft) kann die Antikoagulation nach diesem Zeitraum beendet werden. Die Überlegung einer verlängerten Erhaltungstherapie basiert auf dem erhöhten Risiko eines Thromboserezidivs und muss gegen ein erhöhtes Blutungsrisiko unter oraler Antikoagulation abgewogen werden. Faktoren, die in diese Entscheidung Eingang finden, sind in Tabelle 4 angeführt. Jährliche Re-Evaluation ist sinnvoll, um auf Veränderungen des Gesundheitszustandes des Patienten bzw. neue wissenschaftliche Erkenntnisse adäquat reagieren zu können. •••

Cytochrom-P450-induzierende bzw. -hemmende Substanzen können zu einer Abschwächung bzw. zu einer Verstärkung der DOAK-Wirkung führen.

Kompressionstherapie

Kompressionstherapie ist die älteste Behandlungsmodalität tiefer Beinvenenthrombosen. Schon lange vor Entdeckung des Heparins wurden Patienten mit festen Verbänden behandelt, da empirisch bekannt war, dass diese Therapie zu einer unmittelbaren Verbesserung der akuten Schmerzen und der mit der Beinschwellung assoziierten Beschwerden führte. In einer randomisierten kontrollierten Studie konnte gezeigt werden, dass die Kompressionstherapie mit Zinkleimverbänden, aber auch mit Wadenkompressionsstrümpfen rascher zu einer Beschwerdereduktion im Vergleich zu keiner Kompressionstherapie führte.[21] Die über lange Jahre geübte Praxis, Patienten mit Thrombose zu immobilisieren, um der Pulmonalembolie vorzubeugen, ist heute obsolet. Unter Antikoagulation und Kompressionstherapie ist es möglich, mobile Patienten ambulant mobil zu halten, ohne das Pulmonalembolie-Risiko zu erhöhen.[22,23]

Neben der Behandlung akuter Beschwerden ist die Reduktion des postthrombotischen Syndroms (PTS) ein weiteres Ziel konsequenter Kompressionstherapie. In dieser Fragestellung wurde in zwei randomisierten Studien gezeigt, dass eine konsequent durchgeführte Kompressionstherapie mit Kompressionsstrümpfen und einem Anpressdruck von 30 bis 40mmHg im Knöchelbereich zu einer Halbierung des Risikos, ein postthrombotisches Syndrom zu erleiden, führte.[24,25]

Eine große, rezente, randomisierte Untersuchung kam in dieser Frage zu einem gegenteiligen Ergebnis und zeigte, dass das Tragen von Kompressionswadenstrümpfen der Kompressionsklasse III (30 bis 40mmHg) im Vergleich zu Placebostrümpfen keinen Vorteil hinsichtlich der Reduktion des PTS hatte.[26] Genauere Lektüre lässt jedoch Zweifel hinsichtlich der Randomisierung, der Durchführung und besonders der Compliance der Patienten aufkommen. So lag die Compliance nach zwei Jahren bei 55,6 Prozent (in den beiden anderen Studien bei >90 Prozent), und eine gute Compliance wurde bereits attestiert, wenn die Therapie an mehr als drei Tagen pro Woche durchgeführt wurde.

Es fällt schwer, sich die prominente Publikation einer wissenschaftlichen Studie vorzustellen, die oraler Kontrazeption eine mangelnde Wirkung attestiert, wenn diese nur in der Hälfte des Untersuchungszeitraumes eingenommen wurde.

Während an der Wirksamkeit von Kompressionstherapie bei TVT kaum Zweifel bestehen, ist die Frage in Bezug auf die notwendige Dauer ungeklärt. Die aktuellste Studie[27] untersuchte die Möglichkeit einer Reduktion der Dauer der Kompressionstherapie in Abhängigkeit vom Beschwerdebild der Patienten. Im Anschluss an eine sechsmonatige Behandlung mit Kompressionswadenstrümpfen der Klasse III (30 bis 40mmHg) wurden die Patienten in zwei Gruppen randomisiert. In einer Gruppe wurde die Kompressionstherapie vorzeitig beendet, wenn sich keine Zeichen eines PTS zeigten.

In der Kontrollgruppe wurde die Therapie über 24 Monate, unabhängig von der klinischen Symptomatik, fortgesetzt. Das Vorliegen eines PTS wurde in der Gruppe mit individualisierter Dauer in 29 Prozent (125/432 Patienten), in der Gruppe mit zweijähriger Therapie in 28 Prozent (118/424) festgestellt, womit die Nichtunterlegenheit der individualisiert angepassten Kompressionsdauer bestätigt wurde.

Zusammenfassung

Die zunehmende Verbreitung von Duplex-Ultraschallgeräten erlauben eine Diagnose tiefer Beinvenenthrombosen ohne die Notwendigkeit radiologischer Kontrastmitteluntersuchungen.

Die orale Antikoagulation mit DOAKS ermöglicht eine medikamentöse Therapie mit fixen Dosen ohne Erfordernis einer Wirkstoffspiegelkontrolle.

Die Kompressionstherapie mit Kurzzugverbänden erhält mobile Patienten mobil und erlaubt eine ambulante Betreuung der meisten unserer Patienten.

Eine gute Ausbildung und regelmäßige Praxis in der Duplexsonographie ist entscheidend, um die diagnostische Sensitivität, aber auch Spezifität hoch zu halten.

Es ist zu betonen, dass die vereinfachte Antikoagulation nicht zu unkritischer Anwendung ohne klare Diagnose verführen sollte.

1 Wells PS, Lancet 1995; 345:1326–30
2 Wells PS, N Engl J Med 2003; 349:1227–35
3 Langford N, Acute Med 2012; 11:138–42
4 Righini M, JAMA 2014; 311:1117–24
5 Kearon C, Ann Intern Med 1998; 128:663–77
6 Lensing AW, Arch Intern Med 1997; 157(7):765–8
7 Rademaker J, J Thorac Imaging 2001; 16(4):297–9
8 Arnoldussen CW, Phlebology 2013; 28(1):169–75
9 Gary T, Phlebology 2014; 29:25–9
10 Kearon C, Curr Opin Hematol 2012; 19:363–70
11 Schulman S, N Engl J Med 2009; 361:2342–52
12 Schulman S, N Engl J Med 2013; 388:709–18
13 Uchino K, Hernandez AV, Arch Intern Med 2012; 172:397–402
14 EINSTEIN Investigators, Bauersachs R, N Engl J Med 2010; 363:2499–510
15 EINSTEIN–PE Investigators, Büller HR, N Engl J Med 2012; 366:1287–97
16 Chai-Adisaksopha C, Blood 2014; 124:2450–8
17 Agnelli G, N Engl J Med 2013; 369:799–808
18 Hokusai-VTE Investigators, Büller HR, N Engl J Med 2013; 369:1406–15
19 Nutescu E, J. Thromb Thrombolysis 2011; 31:326
20 Pollack CV, N Engl J Med 2017; 377:431–41
21 Partsch H, J Vasc Surg 2000; 32:861–9
22 Aschwanden M, Thromb Haemost 2001; 85(1):42–6
23 Schellong SM, Thromb Haemost 1999; 82 Suppl 1:127–9
24 Brandjes DP, Lancet 1997; 349:759–62
25 Prandoni P, Ann Intern Med 2004; 141:249–56
26 Kahn SR, Lancet 2014; 383:880–8
27 Ten Cate-Hoek AJ, Lancet Haematol 2018; doi: 10.1016/S2352-3026(17)30227-2

Dr. Bernhard Partsch
Facharzt für Dermatologie und Venerologie, Facharzt für Angiologie, Wien

Offenlegung: Es bestehen keine Interessenkonflikte.

Ärztlicher Fortbildungsanbieter: Univ.-Prof. Dr. Michael Binder, Österreichische Akademie für Dermatologische Fortbildung (OEADF)

Lecture Board: Priv.-Doz. Dr. Astrid M. Fink, Univ.-Prof. Dr. Andreas Steiner, Dr. Marlies Wruhs

Foto: Privat