Basalzellkarzinom: Diagnostik & Therapie

Das Basalzellkarzinom (BZK) ist das häufigste kutane Malignom beim Menschen. Über 80 Prozent aller Hautmalignome sind BZK[1]. Wir gehen heute davon aus, dass der Tumor zumeist aus den pluripotenten Primordialzellen des Stratum basale der Epidermis entsteht, seltener aus dem äußeren Wurzelschaft des Haarfollikels, der Talgdrüse oder eines anderen Hautanhanggebildes.[2] Obwohl BZK langsam wachsen und selten metastasieren, können sie durch direkte Ausbreitung extensive Gewebsschäden verursachen, die unbehandelt mit einer signifikanten Morbidität einhergehen.

Von Priv.-Doz. DDr. Ahmad Jalili

Die natürliche Entwicklung eines unbehandelten BZK geht mit langsamen Wachstum, progressiver Invasion und Destruktion des angrenzenden Gewebes einher. Ein BZK bildet selten Metastasen (relative Rate 0,0028 bis 0,1%). Im Falle einer Metastasierung befindet sich der Primärtumor zumeist im Kopf- und Halsbereich. Prädilektionsstellen dieser BZK-Metastasen in abnehmender Häufigkeit sind regionale Lymphknoten, Lunge, Knochen, Haut, Leber und Pleura.

Prävalenz und Risikofaktoren

Die jährliche Inzidenz in den USA liegt bei 146 Fällen pro 100.000 Einwohnern.[3] Weltweit variiert die Inzidenz für nicht melanozytären Hautkrebs (sogenannter NMSC) stark, mit den höchsten Raten in Australien (>1.000/100.000 Personenjahren für BZK) und den niedrigsten Raten in Teilen Afrikas (<1/100.000 Personenjahre für BZK).[4] Obwohl die Inzidenz des BZK altersabhängig ist, beobachten wir eine Zunahme auch bei jüngeren Patienten. Einer au-

Foto: rmichaelballard/iStock

stralischen Studie zufolge ist die BZK-Inzidenz bei Männern zwar höher, sie nimmt jedoch bei Frauen stetig zu.
Der wichtigste ätiologische Risikofaktor ist Sonnenexposition (UV-Strahlung). Allerdings ist der Zusammenhang zwischen Sonnenexposition und BZK-Risiko komplex. Wegbereiter für die Entwicklung eines BZK im Erwachsenenalter scheint die Sonnenexposition während der Kindheit sowie die intermittierende Sonnenexposition sowohl im Beruf als auch in der Freizeit zu sein.[5,6] Phänotypische Faktoren wie helle Haut, rote oder blonde Haare und helle Augenfarbe beeinflussen das Ansprechen auf UV-Licht und gelten als unabhängige Risikofaktoren.[7] Auch Arsen-, Psoralen- und UVA-Exposition können die Entwicklung eines BZK begünstigen.[7] Ebenso erhöht eine Immunsuppression wie nach Organtransplantation (OTR) das Risiko für nicht melanozytären Hautkrebs. Obwohl bei diesen Patienten das Risiko für ein kutanes Plattenepithelkarzinom (sogenanntes SCC) viel höher ist (mit einer Ratio von 1 BZK/4 SCC), wird geschätzt, dass OTR-Patienten ein zehnfach erhöhtes Risiko für BZK im Vergleich zur Allgemeinbevölkerung haben.[8,9] Das kumulative Risiko, einen zusätzlichen NMSC zu entwickeln, liegt bei diesen Patienten bei 70 Prozent und ist besonders ausgeprägt nach Herz-, Leber- und Nierentransplantation.[10,11]
Genetische Faktoren gelten auch als prädisponierend für die Entwicklung eines BZK. Dies wird veranschaulicht am Beispiel von Patienten mit Gorlin-Goltz-Syndrom oder Gorlin-Syndrom, auch Basalzellnävus-Syndrom (NBCCS) genannt. Diese haben eine Mutation im Patch-1-Gen der Sonic-Hedgehog-(sHHG)-Signalkaskade[12] und entwickeln multiple BZK. Bei sporadischen Tumoren haben mehr als 70 Prozent eine Alteration dieser Signalkaskade.[13] Andere genetische Erkrankungen können die Prädisposition für BZK erhöhen.[13]
Ein bekanntes Beispiel ist Xeroderma pigmentosum. Diese Dermatose ist auf eine Keimbahnmutation von DNA-Reparaturgenen zurückzuführen. Betroffene entwickeln oft schon in jungen Jahren multiple Tumore, darunter BZK, aber auch Melanome und Plattenepithelkarzinome. Andere häufige Genmerkmale mit erhöhter NMSC-Prädisposition sind unter anderem Genpolymorphismen in den DNA-Reparaturgenen, etwa dem Melanocortin-1-Rezeptor (MC 1R)-Gen.[14-16]

Anzeichen, Symptome und Diagnose

Prädilektionsstellen für BZK sind der Kopf- und Halsbereich, häufigste Lokalisation ist die Nase. Die typische Läsion imponiert als kleiner perlmuttartig glänzender (wachsiger) Knoten mit zentraler Depression und einem abgerundeten Rand mit erweiterten Blutgefäßen. Manchmal werden anamnestisch Ulzerationen, Krustenbildung oder Blutung beschrieben (Abbildung 1, Seite 8). Nur in den französischen Richtlinien wurden bislang klinische und histologische Subtypen des BZK differenziert. Demnach sollten BZK in drei klinische und vier histologische Subtypen eingeteilt werden. Die klinischen Subtypen sind nodulär, superfiziell und morpheaform:

- Beim nodulären BZK ist eine Papel oder ein Knoten mit Teleantiektasien zu beobachten (Abbildung 2, Seite 8).
- Das superfizielle BZK präsentiert sich als flache, erythematöse und gut abgegrenzte Makula/Fleck oder Plaque.
- Der morpheaforme Typ zeigt sich als unscharf begrenzte, indurierte und narbenartige weiße Plaque.

Pigmentation oder Ulzeration kann bei allen Formen beobachtet werden.
Die vier histologischen Varianten werden bezeichnet als nodulär, superfiziell, infiltrierend und morpheaform. Weiters wurden zwei spezielle histologische Varianten identifiziert:

- Metatypisches BZK, definiert als BZK, das squamöskarzinomatöse Differenzierung enthält. Die Klassifikation dieser Läsion als histologischer Subtyp des BZK oder als transiente Form mit Plattenepithelkarzinom ist nach wie vor kontroversiell.
- Gemischtes oder zusammengesetztes Karzinom, definiert als Kombination eines BZK mit einem Plattenepithelkarzinom, wobei jede Komponente histologisch eindeutig unterscheidbar ist.

Aggressive histologische Subtypen sind infiltrierende, morpheaforme und selten die metatypischen basosquamösen Formen. Auch die perineurale Infiltration scheint ein histologisches Zeichen für besondere Agressivität zu sein.[17]
Die Diagnose BZK wird aufgrund des klinischen Verdachts gestellt und üblicherweise histologisch bestätigt. Ausnahmen können kleine typische Läsionen sein, bei denen eine Exzisionsbiopsie durchgeführt wird. Diese Biopsie kann die Diagnose bestätigen und dazu beitragen, den klinischen Subtyp zu definieren.
Dermatoskopie kann die klinische Diagnose sowohl von pigmentierten als auch von nicht pigmentierten BZK unterstützen.[18] Klassische BZK-Muster sind beispielsweise arborisierende Teleangiektasien, blaue/graue ovoide Nester, Ulzerationen, multiple blaue/graue Globuli und/oder blattähnliche und speichenförmige Areale. Arborisierende Teleangiektasien, blattähnliche Areale und große blaue/graue ovoide Nester stellen die verlässlichsten und robustesten diagnostischen Parameter bei der Dermatoskopie dar. In ausgewählten Fällen können das bloße Auge und eine Dermatoskopie, aufgrund ihrer hohen Sensitivität, ausreichend sein, um eine nicht chirurgische Therapie einzuleiten.
Seit einiger Zeit stehen innovative, nicht invasive diagnostische Möglichkeiten zur Verfügung, wie *In-vivo*-Reflexionskontrastmikroskopie (RCM) mit hoher diagnostischer Genauigkeit für die BZK-Diagnose, Multiphotonmikroskopie (MPT) und optische Kohärenztomographie (OCT). Mit diesen Verfahren ist eine *In-vivo*-Diagnose von Hauttumoren in beinahe histologischer Auflösung möglich.[19,20]

Prognostische Faktoren

- Tumorgröße (Größenzunahme geht mit einem erhöhten Rezidivrisiko einher)
- Tumorlokalisation (Areale mit hohem Risiko sind Nase und Ohren; Areale mit intermediärem Risiko sind Stirn, Wange, Kinn, Capillitium und Hals; Areale mit geringem Risiko sind Stamm und Extremitäten)
- Aufbau des klinischen Randgebietes (schlecht abgegrenzte Läsionen haben ein höheres Risiko)
- Histologischer Subtyp (aggressive Formen: morpheaform, infiltrierend und metatypische Form) oder histologisches Merkmal einer Aggression (perineurale Beteiligung)
- Versagen von Vortherapie (rezidivierende Läsionen haben ein höheres Risiko)
- Die Rolle der Immunsuppression als prognostischer Faktor ist noch unklar.

•••

Abbildung 1: Ulzeriertes, verkrustetes noduläres BZK, eine nicht seltene Diagnose

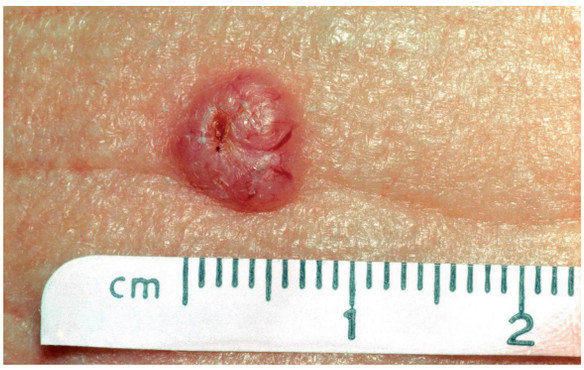

Abbildung 2: Beim nodulären BZK ist eine Papel oder ein Knoten mit Teleangiektasien zu beobachten.

••• Hochrisiko-BZK sind Tumore, die ein oder mehrere prognostisch ungünstige Faktoren aufweisen. Mit einem niedrigen Risiko assoziiert sind superfizielle BZK, Pinkus-Tumore (eine Variante des BZK, die die Interaktion und Abhängigkeit von Stroma- und Epithelialkomponenten des BZK illustriert) und kleine noduläre BZK in Arealen mit intermediärem oder niedrigem Risiko. [21-23]

Chirurgische Exzision

Die vollständige operative Entfernung des Tumors mit Sicherheitsabstand ins gesunde Gewebe gilt als Standardbehandlung bei BZK.[24] Dieses Verfahren erlaubt eine histologische Beurteilung des gesamten Tumors sowie des umliegenden Gewebes. Entscheidend ist die Größe des Tumors: Bei einem BZK mit Durchmesser unter zwei Zentimetern ist ein Mindestsicherheitsabstand von vier Millimetern im gesunden Gewebe erforderlich, um bei über 95 Prozent eine vollständige Eradikation sicherzustellen.[25] Dieser Sicherheitsabstand kann jedoch variieren, in Abhängigkeit von der Art des BZK, vom Vorhandensein eines Primärtumors, eines Rezidivs, einer inkompletten Exzision oder einer perineuralen Invasion.[26] In jedem Fall, insbesondere bei Läsionen am Kopf, sollte der Sicherheitsabstand die Faszien, das Perichondrium oder das Periost erreichen, je nach Gegebenheit. Insbesondere bei nodulärem oder superfiziellem BZK könnte eine Kurettage vor Exzision des Primärtumors die Heilungsrate verbessern, da dieses Verfahren eine bessere Beurteilung der tatsächlichen Grenzen der Läsion erlaubt.[27]

Die chirurgische Exzision ist sehr wirksam bei der Behandlung eines primären BZK: Rezidivraten schwanken zwischen weniger als zwei bis acht Prozent fünf Jahre nach dem operativen Eingriff.[28-30] Anzumerken ist, dass ein Drittel der Rezidive innerhalb des ersten Jahres, 50 Prozent der Rezidive zwischen dem zweiten und dem fünften Jahr und bis zu 18 Prozent der Rezidive erst später auftreten.[31] Die allermeisten primären BZK können mit chirurgischen oder für bestimmte Subtypen mit nicht chirurgischen Methoden einfach behandelt werden. Rezidivierende BZK erfordern aggressivere Therapiemaßnahmen. Das Rezidivrisiko erhöht sich mit der Größe des Tumors, bei schwach definierten Tumorrändern, bei aggressiven Subtypen und nach vorangegangenen Rezidiven. Zudem sind bestimmte Tumore lokal aggressiver und können benachbarte Strukturen (Muskeln, Knochen, Knorpel etc.) zerstören. Diese lokalen Zerstörungen sind oft auf ausbleibende Behandlung über viele Jahre zurückzuführen, nur in seltenen Fällen ist der Tumor rasch destruktiv. Solche BZK werden als lokal fortgeschrittene BZK bezeichnet.

Mikrographische Chirurgie

Mikrographische Chirurgie nach Mohs, üblicherweise als Mohs-Chirurgie bezeichnet, ist ein spezielles chirurgisches Verfahren, bei dem die Resektionsränder mittels intraoperativen Gefrierschnitten beurteilt werden. Serielle Sektionen werden nach einem exakten Plan des gesamten Operationsgebietes systematisch exzidiert, während eine genaue mikroskopische Untersuchung sämtlicher Resektionsränder von der Tiefe bis zur Oberfläche durchgeführt wird. Diese Methode erlaubt dem Chirurgen Nachresektionen gezielt nur in Regionen mit persistierendem Tumor zu entnehmen, um möglichst viel gesundes peritumorales Gewebe zu erhalten.[32] Zunächst wird bei diesem Verfahren ein genaues Abbild des Tumors erstellt mit einer sorgfältigen Beurteilung und Markierung der klinischen Grenzen. Mit dieser chirurgischen Technik sind sehr hohe Heilungsraten, auch bei Hochrisikoläsionen, möglich, mit einer maximalen Schonung von unbeteiligtem Gewebe.[33] Nachteile des Verfahrens sind der Zeitaufwand und die Verfügbarkeit einer entsprechenden Labor- und Mikroskopieeinrichtung.

Kürettage und Elektrodesikkation

Diese Technik sieht eine Kürettage des Tumors vor, wobei Hautküretten unterschiedlicher Größe verwendet werden, um die Resektion von umliegendem Gewebe zu vermeiden. Die Ausschabung erfolgt mit Druck und in unterschiedlichen Richtungen über den Tumor und das umliegende Gewebe. Die Wunde wird koaguliert (Desikkation), wobei die Elektrode direkt mit dem Gewebe in Kontakt kommt. Abhängig von der Art der Läsion wird dieser Prozess ein oder zweimal wiederholt. Allerdings gibt es keinen Konsens über das ideale Protokoll. Das Verfahren ist besonders nützlich bei exophytischen Tumoren, die üblicherweise nicht im fibrösen Stroma eingebettet sind.[34] Daher ist die Methode besonders geeignet bei nodulären oder superfiziellen BZK, nicht aber bei aggressiven BZK-Subtypen wie morpheaforme, infiltrierende, mikronoduläre oder rezidivierende Tumore, die normalerweise nicht exophytische Tumoren sind.

Kryotherapie

Das Grundprinzip der Kryotherapie basiert auf der Induktion von selektiven Nekrosen durch kryogene Materialien. Jeder Zyklus des Einfrierens und Auftauens führt zu Veränderungen der Gewebsstruktur bis hin zur Zerstörung.

DFP LITERATUR

Fotos: Ahmad Jalili

Vor Anwendung der Kältetherapie kann der Tumor kürettiert werden, um die Tumormasse zu verringern. Bei der Kryotherapie wird flüssiger Stickstoff auf die klinisch sichtbaren Läsionen aufgetragen. Damit werden Temperaturen von minus 50 bis minus 60 Grad Celsius erzeugt, die zu einer tiefen Destruktion des Tumors und des umliegenden Gewebes führen. Wesentlicher Nachteil ist die fehlende histologische Kontrolle hinsichtlich einer vollständigen Entfernung des Tumors. Bei BZK im Gesichtsbereich werden doppelte Zyklen des Einfrierens und Auftauens empfohlen, während superfizielle Läsionen am Stamm oft nur einen einzigen Behandlungszyklus erfordern. Rezidivraten sind sehr unterschiedlich und liegen zwischen acht und 40 Prozent, bei bestimmten Läsionen und Anwendung des Verfahrens durch Spezialisten können jedoch niedrige Rezidivraten von einem Prozent erreicht werden.[35]

Laser

Die Kohlendioxid-(CO_2)-Laserablation ist eine selten angewandte Therapieform beim BZK. Dieses Verfahren ist blutungsarm, verursacht minimale postoperative Schmerzen und ermöglicht ein günstiges postoperatives Hautbild ohne Narbenbildung. Das Verfahren kann daher bei erhöhter Blutungsneigung zur Anwendung kommen, da Blutungen unwahrscheinlich sind. Der große Nachteil dieser Methode ist jedoch die große Variabilität hinsichtlich dokumentierter Rezidivraten.[36]

Medikamentöse Maßnahmen

Pharmakotherapie kann bei BZK mit niedrigem Risiko indiziert sein. Die großen Vorteile einer medikamentösen Therapie des BZK sind der gute kosmetische Outcome, die Bewahrung des umliegenden Gewebes sowie für manche Substanzen die Möglichkeit einer ambulanten Behandlung.

- 5-Fluorouracil: Obwohl 5-Fluorouracil bei aktinischer Keratose und in situ squamösen Karzinomen (Morbus Bowen) breite Anwendung findet, wurde die Substanz in der Indikation superfizielles BZK rezent erst in einer Studie untersucht.[37] Darin wurde die therapeutische Creme zweimal täglich über elf Wochen angewandt. Drei Wochen nach der Behandlung war eine 90-prozentige Clearance zu beobachten, eine Nachbeobachtung wurde jedoch nicht durchgeführt.
- Imiquimod: Die wesentlichen biologischen Effekte von Imiquimod-[(1-2methylpropyl)-1 H-imidazo (4,5c) quinolin-4amine] werden durch die agonistische Aktivität gegenüber den Toll-like-Rezeptoren (TLR) 7 und 8 und in der Folge die Aktivierung von NF-kB (nuclear factor kappa B) mediiert. Diese Aktivität führt zur Induktion von proinflammatorischen Zytokinen, Chemokinen und anderen Mediatoren, die wiederum Antigen-präsentierende Zellen und andere Komponenten des inerten Immunsystems aktivieren. Letztlich kommt es zu einer tiefen, T-Helfer-Zellen-(Th1)-gewichteten antitumoralen zellulären Immunantwort. Darüber hinaus und unabhängig von TLR-7 und TLR-8 scheint Imiquimod mit dem Adenosin-Rezeptor-Signalweg zu interferieren und in höherer Konzentration auch eine Apoptose von Tumorzellen zu induzieren.[38] Unerwünschte Wirkungen von Imiquimod sind vor allem lokale Reaktionen inklusive Erosion, Ulzeration und Induration sowie Juckreiz, Brennen und Schmerzen. Etwa 58 bis 92 Prozent der Studienteilnehmer beschreiben diese Nebenwirkungen.[39] Jedoch konnte ein Zusammenhang zwischen dem Grad der Nebenwirkungen und der klinischen Responserate hergestellt werden: Je schwerwiegender die Reaktion, desto besser die Therapieantwort.[40] Imiquimod kann als Erstlinientherapeutikum bei einem superfiziellen BZK, das sich nicht an einer Hochrisikostelle befindet, eingesetzt werden. Diese Therapie ist für noduläre oder infiltrierende BZK nicht geeignet. Rezenter Literatur zufolge könnte Imiquimod auch bei Läsionen an speziellen Körperstellen (Gesichtsregion, insbesondere Augenlieder) in Kombination mit anderer nicht chirurgischer Therapie eingesetzt werden, etwa mit photodynamischer Therapie oder Kryotherapie, oder bei lokal rezidivierenden Läsionen, oder bei größeren Läsionen in Kombination mit anderen Therapieoptionen, sogar mit Mohs-Chirurgie und schließlich in speziellen klinischen Situationen wie bei immunsupprimierten Patienten.

Photodynamische Therapie (PDT)

PDT ist in zahlreichen europäischen Ländern für die Behandlung bestimmter BCCs zugelassen. In vielen Studien wurde 5-Aminolävulinsäure als Prodrug unter vier- bis sechsstündiger Okklusion angewandt. In rezenteren Studien wurde der lipophile Methylester Methyl-Aminolävulinat (MAL) verwendet, wobei das lizensierte Protokol eine dreistündige Inkubation zwischen der Applikation und dem Einsatz von Rotlicht (75J/cm^2 570–670nm oder die äquivalente Dosis eines Schmalbandrotlichts) und wiederholter Behandlung am Tag 7 vorsieht. Verschiedene Lichtquellen können verwendet werden, aber in der Praxis wird heute üblicherweise Schmalbandrotlicht aus LED-Quellen benutzt, um mit einem 630/635nm-Peak von Protophyrin IX die Wirktiefe zu maximieren und damit die photodynamische Reaktion zu verbessern. Eine vorsichtige Entfernung der oberflächlichen Kruste und Schuppen wird heute beim superfiziellen BZK angestrebt, und manche Kliniker haben eine verminderte Wirksamkeit beobachtet, wenn die Läsionen vor der PDT nicht debridiert wurden. Die Präparation der Läsion ist wahrscheinlich wichtiger, wenn ein noduläres BZK fachgemäß behandelt wird, indem die oberflächliche Kruste mit einer Kürette/einem Skalpel schmerzfrei entfernt wird und daher keine Lokalanästhesie erforderlich ist.

Schmerzen bzw. ein Brennen werden häufig während einer PDT beobachtet; diese Symptome entwickeln sich meist innerhalb von Minuten nach Beginn der Lichtexposition und sie sind bei größeren Läsionen und Arealen häufiger, insbesondere im Bereich des Gesichts und der Kopfhaut.[41] Der Schmerz wird bei der Behandlung von BZK geringer als bei aktinischer Keratorse beschrieben, aber diese Beobachtung könnte auch mit dem Ort der Behandlung und der Läsionsgröße assoziiert sein.[42] Die meisten Patienten tolerieren PDT ohne Anästhesie, jedoch kann eine Reihe von Methode zur Schmerzreduktion eingesetzt werden, etwa örtlich injizierte Betäubung oder Nervenblockade. Topische Anästhetika haben sich als wenig wirksam erwiesen, aber schon ein einfaches Kaltluftgebläse kann die Beschwerden lindern. Auch eine Modifizierung der PDT-Anwendung kann zur Schmerzreduktion beitragen: Ambulantes Licht von niedriger Intensität •••

DFP LITERATUR

••• ist weniger schmerzhaft als das Durchführen einer PDT mittels konventioneller Lichtquellen.[43]
Ansonsten wird PDT gut vertragen, obwohl lokalisierte Erytheme und Ödeme häufig auftreten. Erosionen, Krusten und Heilungsprozesse erfordern zwei bis sechs Wochen, und das Behandlungsareal kann bis zu 48 Stunden lang lichtsensitiv sein. Topische PDT ist geeignet für primäre superfizielle und dünne noduläre BZK, bei großen oder multiplen Läsionen und bei Läsionen an kosmetisch heiklen Stellen, wobei die Therapieantwort durch die Tumordicke beeinflusst wird.[44]

Strahlentherapie

Strahlentherapie (radiotherapy, RT) ist eine wirksame Form der Behandlung hinsichtlich lokaler Kontrolle bei einer Reihe von klinischen und histologischen Formen des BZK. Allerdings ist eine histologische Bestätigung der Diagnose vorab erforderlich. Je nach klinischer Präsentation können Röntgenstrahlen mit niedriger Energie (besonders geeignet für die BZK-Behandlung), Brachytherapie oder Röntgenstrahlen mit hoher Energie, die in tiefere Gewebsschichten penetrieren, eingesetzt werden. Da jedoch eine chirurgische Therapie hinsichtlich der Tumorkontrolle einer RT überlegen und eine Operation von vorbestrahltem Gewebe komplizierter ist, sollte vor Beginn einer RT ein multidisziplinärer Ansatz gewählt werden. RT kann bei vielen BZK-Arten eingesetzt werden, auch bei Läsionen über Knochen und Knorpeln, wobei eine RT wahrscheinlich weniger geeignet ist bei großen Läsionen an kritischen Stellen, da eine sehr große BZK-Tumormasse oft resistent ist und eine Strahlendosis benötigt, die hart an der Toleranzgrenze liegt.
RT ist jedenfalls unter folgenden Voraussetzungen kontraindiziert oder wird nicht empfohlen:

- RT ist kontraindiziert bei genetischen Syndromen mit Prädisposition für Hauttumore wie Gorlin-Goltz-Syndrom und Xeroderma pigmentosum.
- RT wird nicht empfohlen als Erstlinientherapie, wenn eine chirurgische Exzision möglich ist.
- RT wird nicht empfohlen
  - bei Personen unter 60 Jahren,
  - zur Behandlung eines morpheaformen BCCs,
  - an Arealen wie Ohren, Hände, Füße, Beine oder Geschlechtsorgane.

Strahlentherapie (mit einem Mindestsicherheitsabstand von 5–10mm um das bestrahlte Volumen, abhängig von der Tumorprognose) sollte eingesetzt werden, wenn ein chirurgischer Eingriff nicht möglich ist (Kontraindikation für Chirurgie, chirurgische Probleme, fehlendes Einverständnis des Patienten). Unter diesen Umständen sind die besten Indikationen:

- BZK mit inkompletter Exzision
- rezidivierendes BZK
- noduläres BZK des Kopfes und Halses, unter zwei Zentimeter
- BZK mit Invasion von Knochen oder Knorpel

Bei BZK mit perineuraler Invasion haben sich Chirurgie und adjuvante Strahlentherapie (mediane Dosis 55Gy) als wirksam hinsichtlich einer hohen lokalen Kontrollrate (97 Prozent) erwiesen.[45]

Abbildung 3: Bei lokal invasiven BZK sowie metastasierten BZK sind zielgerichtete Therapien vielversprechend.

Chemotherapie

Chemotherapie kann bei unkontrollierter lokaler Tumorerkrankung (Abbildung 3) und bei metastastasiertem BZK eingesetzt werden. Allerdings ist ein metastastasiertes BZK eine sehr seltene, wenngleich rasch progredient und tödlich verlaufende Erkrankung mit sehr unterschiedlicher Überlebenszeit, die im Durchschnitt acht Monate beträgt.[46,47] Publikationen zufolge[48-50] könnte eine Platin-basierte Behandlung bei metastastasiertem BZK eine wirksame Therapieantwort induzieren und sollte daher bevorzugt gewählt werden, sofern eine Behandlung gerechtfertigt erscheint. Jedoch müssen einige Parameter berücksichtigt werden, ehe mit einer solchen Therapie begonnen wird: BZK-Patienten sind oft älter und weisen signifikante Komorbiditäten auf. Die Behandlung mit Cisplatin erfordert eine adäquate Nierenfunktion und ist mit erheblicher Knochenmarkstoxizität verbunden.[51] Die Dauer der Therapieantwort nach Platin-basierter Therapie ist unterschiedlich, und angesichts fehlender randomisierter Studien sind der tatsächliche Nutzen bezüglich Gesamtüberleben und die Auswirkungen dieses Therapieregimes auf die Lebensqualität nicht eindeutig.

Zielgerichtete Therapien

In den letzten Jahren wurden einige innovative tumorspezifische und Pathogenese-basierte Moleküle zur Behandlung des BZK zugelassen oder befinden sich in Entwicklung. Die Substanzen dieser zielgerichteten Therapie können in drei Kategorien eingeteilt werden: Natürliche Substanzen (z.B. Cyclopamin und Derivate), synthetische Hedgehog-(Hh)-Signalantagonisten (z.B. GDC-0449 oder Vismodegib) und Hh-Signalmodulatoren (z.B. Vitamin D3 und Tazaroten). Der Hh-Signalweg, dem eine entscheidende Rolle bei der Morpho- und Organogenese zukommt, hat sich bei einigen Tumoren wie BZK, Medulloblastom und Leukämie sowie bei Karzinomen im Magen-Darm-Trakt, Pankreas, Leber, Ovar, Mamma, Lunge und Prostata als mutiert erwiesen.
Tatsächlich löst aktiviertes PTCH die Inhibition von SMO aus, was eine Kaskade nachfolgender Ereignisse wie Transkription der GLI-Proteine und Expression von Hh-Zielgenen ermöglicht. Mutationen im PTCH1-Gen stellen bislang die häufigste genetische Alteration dar, die bei BZK-Läsionen von Patienten mit Gorlin-Goltz-Syndrom und bei sporadischen BZK gefunden werden konnten. Der erste SMO-Antagonist, der zur Behandlung und Chemoprävention eines BZK entdeckt wurde, ist ein natürlich vorkommendes Steroidalkaloid, das aus der Pflanze Veratrum californicum corny lily stammt. Ursprünglich wurde beobachtet, dass Schafe, die während der Tragezeit diese Lilien, die Cyclopamin enthalten, fressen, Läm-

DFP LITERATUR

Fotos: Ahmad Jalili, Privat

mer mit schweren Missbildungen zur Welt brachten, darunter Holoprosencephalie und Cyclopie. In jüngeren Phase-I- und -II-Studien konnten bedeutende Gesamtansprechraten (overall response rate, ORR) bei inoperablen, lokal fortgeschrittenen BZK (ORR: 43-50%; CR (complete remission, komplette Remission): 21%) und bei metastasierten BZK (ORR: 30-60%) beobachtet werden, wenn die Patienten den synthetischen SMO-Inhibitor (GDC-0449 oder Vismodegib) in einer Dosierung von 150–270mg/Tag über durchschnittlich zehn Monate erhielten.[52-54] Anzumerken ist, dass bei Patienten mit Gorlin-Goltz-Syndrom eine Regression der BZK und odontogene Keratozysten des Kiefers beobachtet wurden.[55,56] Die mittlere Dauer des Ansprechens nach Vismodegib-Therapie betrug 8,8 Monate. Unerwünschte Wirkungen waren unter anderem Fatigue, Geschmacksveränderungen, Haarausfall und Muskelkrämpfe. Die Mechanismen, die nach Ende der Behandlung zum BZK-Rezidiv führen, sowie die Mechanismen, die Resistenzen gegenüber der Substanz induzieren, werden aktuell untersucht. Vismodegib ist derzeit in der Europäischen Union und in den USA zugelassen zur Behandlung des fortgschrittenen BZK bei Erwachsenen. Weitere Substanzen, die den Hh-Signalweg hemmen, werden derzeit in klinischen Phase-I/II-Studien untersucht, darunter systemisches BMS-833923 (XL139) und topisches LED225 bei Gorlin-Goltz-Patienten und bei lokal fortgeschrittenem und metastasiertem BZK (NIH Clinical Trials Database).

Ingenolmebutat

Ingenolmebutat (PEP005) ist ein Diterpenester, der aus der Pflanze Euphorbia peplus extrahiert und purifiziert wird. Die Substanz wird erfolgreich zur topischen Behandlung der aktinischen Keratose eingesetzt.[57] Ergebnisse einer Phase-I/II-Studie deuten an, dass Ingenolmebutat-Gel 0,05%, wenn auf noduläre und superfizielle BZK-Läsionen einmal täglich über drei konsekutive Tage aufgetragen, in 82 Prozent zu einer vollständigen klinischen Responserate nach einem Monat und in 57 Prozent der Fälle zu einer histologischen Clearance führt.[58] In einer weiteren rezenten Phase-IIa-Studie wurde unter Behandlung mit Ingenolmebutat-Gel 0,05% eine komplette histologische Clearance bei 38 Prozent der Patienten mit superfiziellen BZK, die an zwei konsekutiven Tagen, und bei 63 Prozent der Patienten, die an den Tagen 1 und 8 behandelt wurden, erzielt.[59] Unerwünschte Wirkungen beinhalten milde bis moderate Erytheme, die sich auch außerhalb des Behandlungsareals ausbreiten und die über mehrere Monate persistieren können, die Bildung von Krusten/Schuppen, Schmerzen an der Behandlungsstelle sowie Kopfschmerzen.[58,60]

Nachsorge und Prävention

Allen Patienten mit BZK sollte zumindest ein Nachbesprechungstermin angeboten werden. Dabei sollen sie bezüglich Sonnenschutzmaßnahmen und Rezidivrisiko aufgeklärt und auf die Notwendigkeit einer regelmäßigen Selbstkontrolle aufmerksam gemacht werden. Idealerweise sollte alle BZK-Patienten im gesamten weiteren Leben einmal jährlich eine Nachsorgeuntersuchung angeboten werden. Da eine solche Untersuchung jedoch nicht überall von den öffentlichen Gesundheitssystemen getragen werden kann, sollten jedenfalls Patienten mit höherem Rezidivrisiko und solche mit multiplen BZK in der Anamnese, was das Risiko für neue Tumore ebenfalls erhöht, zumindest drei bis fünf Jahre lang (wenn schon nicht im gesamten weiteren Leben) alle sechs bis zwölf Monate nachbeobachtet werden. Bei Patienten mit metastasiertem BZK sollte die Nachsorgeuntersuchung von einem multidisziplinären Team durchgeführt werden, in individuell festzulegenden Zeitabständen.

Nach wie vor wird diskutiert, ob die Anwendung von Sonnenschutzmitteln die Entstehung von BZK verhindern kann, die Literatur zum Thema ist jedenfalls kontroversiell.[61,62] Einem rezenten systematischen Review zufolge[63] könnte die regelmäßige Anwendung von Sonnenschutzmitteln möglicherweise die Entstehung von Plattenepithelkarzinome verhindern, es bleibt aber unklar, ob diese Maßnahme auch einen Einfluss auf die Entstehung von BZK hat. Es gibt auch einige wenige Studien, die zum Schluss kommen, dass die Anwendung von Sonnenschutz überhaupt keinen Einfluss auf die Entstehung eines BZK hat. Möglicherweise kann die Anwendung von Sonnenschutzmitteln das Entstehen von nachfolgenden BZK verhindern. Eine generelle Empfehlung für die Anwendung von Sonnenschutzmitteln als Präventivmaßnahme gegen BZK kann aufgrund der Datenlage derzeit nicht ausgesprochen werden.



Priv.-Doz. DDr. Ahmad Jalili
Pallas Kliniken
Zürich, Schweiz
E-Mail: ahmad.jalili@pallas-kliniken.ch

Offenlegung von Interessenkonflikten: Vortragstätigkeit oder Forschungsgrants für die/von Firmen: Abbvie, Janssen-Cilag, Lilly und Novartis.

Lecture Board: Univ.-Prof. Dr. Rainer Kunstfeld, OA Dr. Alexander Stella

Ärztlicher Fortbildungsanbieter: Österreichische Akademie für Dermatologische Fortbildung (OEADF)

*Referenzen: **1** Rubin et al., N Engl J Med 2005; **2** Drake et al., J Am Acad Dermatol 1992; **3** Miller und Weinstock, J Am Acad Dermatol 1994; **4** Lomas et al., Br J Dermatol 2012; **5** Gallagher et al., Arch Dermatol 1995; **6** Armstrong und Kricker, J Photochem Photobiol B 2001; **7** Rubin et al., N Engl J Med 2005; **8** Berg und Otley, J Am Acad Dermatol 2002; **9** Jensen et al., J Am Acad Dermatol 1999; **10** Wisgerhof et al., Transplantation 2010; **11** Euvrard et al., Transplantation 2006; **12** Johnson et al., Science 1996; **13** Castori et al., Eur J Dermatol 2012; **14** Rizzato et al., J Dermatol Sci 2011; **15** Rizzato et al., Carcinogenesis 2011; **16** Scherer et al., Int J Cancer 2008; **17** Ratner et al., Cancer 2000; **18** Lallas et al., Future Oncol 2015; **19** Seidenari et al., Skin Res Technol 2012; **20** Mogensen et al., Dermatol Surg 2009; **21** Sterry, Eur J Dermatol 2006; **22** Dandurand et al., Eur J Dermatol 2006; **23** Telfer et al., Br J Dermatol 2008; **24** Bath-Hextall et al., BMJ 2004; **25** Wolf und Zitelli, Arch Dermatol 1987; **26** Leibovitch et al., J Am Acad Dermatol 2005; **27** Chiller et al., Arch Dermatol 2000; **28** Walker und Hill, Australas J Dermatol 2006; **29** Griffiths et al., Br J Plast Surg 2005; **30** Silverman et al., J Dermatol Surg Oncol 1992; **31** Rowe et al., J Dermatol Surg Oncol 1989; **32** Swanson, Arch Dermatol 1983; **33** Williford und Feldman, Lancet 2004; **34** Spiller und Spiller, J Am Acad Dermatol 1984; **35** Thissen et al., Dermatol Surg 2000; **36** Nouri, Dermatol Surg 2002; **37** Gross und Kircik, Dermatol surg 2007; **38** Schon und Schon, Br J Derm 2007; **39** Schulze et al., Br J Dermatol 2005; **40** Gollnick et al., Eur J Derm 2008; **41** Ibbotson, Photomedicine 2011; **42** Grapengiesser et al., Clin Exp Dermatol 2002; **43** Attili et al., Br J Dermatol 2009; **44** Morton et al., Arch Dermatol; **45** Jackson et al., Head Neck 2009; **46** Wadhera et al., Dermatol Online J 2006; **47** Raszewski und Guyuron, Ann Plast Surg 1990; **48** Guthrie et al., J Clin Oncol 1990; **49** Moeholt et al., Acta Oncol 1996; **50** Carneiro et al., Cancer Invest 2006; **51** Carneiro et al., Cancer Invest 2006; **52** Von Hoff et al., N Engl J Med 2009; **53** LoRusso et al., Clin Cancer Res 2011; **54** Sekulic et al., N Engl J Med 2012; **55** Goldberg et al., Arch Dermatol 2011; **56** Tang et al., N Engl J Med 2012; **57** Anderson et al., J Am Acad Dermatol 2009; **58** Ramsay et al., Br J Dermatol 2011; **59** Tang et al., N Engl J Med 2012; **60** Siller et al., Australas J Dermatol 2010; **61** Lin et al., Preventive Services Task Force Recommendation 2011; **62** Kutting und Drexler, Int Arch Occup Environ Health 2010; **63** Kiiski Vet al., Arch Dermatol 2010*